25

лет успеха

Мы рады представить вашему вниманию
юбилейный набор композитного материала Herculite® XRV™ —

Herculite® XRV™ Anniversary Kit

В течение 12 лет этот материал получал высший рейтинг – 5 звезд – в каталоге Reality.
Не существует другого композитного материала, клиническая эффективность
которого была бы доказана 25 годами успешного применения!

И сегодня Herculite® XRV™ остается одним из наиболее
популярных реставрационных материалов.

25 лет клинического успеха

Состав юбилейного набора (номер по каталогу 34856):

- 8 x 5 гр. шприцев Herculite® XRV™ следующих оттенков: Эмаль – A1, 2 x A2, 2 x A3, A3.5
  Дентин – A2, A3
- OptiBond® Solo Plus 5 мл. 1 бутылочка
- Gel Etchant 3 мл. шприц протравочного геля
- Насадки для нанесения геля
- Аппликаторы 50 шт.
- Набор из 9 алмазных боров для препаровки от доктора Дугласа Терри:
  2 конусообразных бора со скругленным кончиком
  2 бора для моделирования окклюзионной поверхности
  2 пламевидных бора
  3 бора для придания формы и контурирования

Для юбилейного набора разработана специальная упаковка, а в его состав входят 8 шприцев наиболее востребованных оттенков и набор из 9 высококачественных алмазных боров в автоклавируемой подставке от доктора Дугласа Терри, США.

www.kerrdental.ru

KERR NEWS 2010

Vertise™ *Flow* – новая революционная категория композитов

Стр. 3

Herculite® XRV Ultra™: Реставрация центральных резцов верхней челюсти
Стр. 18

Фиксация реставраций: Советы и секреты
Стр. 28

Косметическое лечение: «Лечить или нет?»
Стр. 33

Уважаемые друзья!

Вы держите в руках очередное издание журнала **Kerr News.** Этот номер начинается с публикации клинического исследования нового самоадгезивного текучего композита **Vertise™ *Flow*** – одного из наиболее инновационных продуктов в области полимерных реставрационных технологий, задающего направление развития всей индустрии на ближайшие годы. Материал успешно прошел длительные клинические испытания в ведущих университетах США и Европы.

Здесь же вы найдете статью доктора Ирфана Ахмада с интересным клиническим случаем восстановления двух центральных резцов верхней челюсти после травмы с применением наногибридного композита **Herculite® XRV Ultra™**, а в статье доктора Роберта А. Лоу рассматривается вариант решения косметических проблем пациента, недовольного эстетическим состоянием своих зубов.

Также представлен ряд других клинических статей и информация о новинках от Kerr – юбилейном наборе **Herculite® XRV™ Anniversary Kit** в специальной конфигурации, приуроченной к 25-летию выхода материала на рынок, новых полировочных дисках **OptiDisc®**, одношаговой системе для полировки композитов **Opti1Step** и других.

Мы надеемся, что вы найдете в этом номере немало полезной информации, а многие из указанных материалов и инструментов будут полезны в вашей практике.

Тамерлан Дзагания

Глава Представительства Kerr
в России и странах СНГ

Содержание

Клиническое исследование самоадгезивного текучего композита Vertise™ Flow при реставрации полостей I класса: результаты шести месяцев испытаний **4**

Алессандро Викки, д. стом. н.; Сесилия Гораччи, д. стом. н.; Марко Феррари, д. м. н.; Университет г. Сиены, Италия.

OptiDam™ – SoftClamp™ – Fixafloss®. Работа без стерильной изоляции — тенденция? **13**

Дирк Стоклебен, д. стом. н., частная практика, г. Ганновер, Германия.

Реставрация центральных резцов верхней челюсти после перелома **18**

Ирфан Ахмад, бакалавр хирургической стоматологии, Клиника хирургической стоматологии, Миддлсекс, Великобритания.

Фиксация реставраций: советы и секреты для получения предсказуемого эстетического результата **28**

Монтри Чантарамунгкорн, профессор, Университет Чианг-Май, г. Бангкок, Таиланд.

Необязательное косметическое лечение: принципиальный подход «Лечить или нет» **33**

Роберт А. Лоу, д. стом. н., частная практика, г. Шарлотт, США.

Применение профилактической продукции компании Kerr для профессиональной чистки зубов **39**

Ева Грабовска, д. стом. н., частная практика, г. Варшава, Польша.

Московское Представительство Kerr

125047, Москва, ул. 4-я Тверская-Ямская, д. 33/39, оф. 140

Телефон +7 499 973-20-47
+7 499 973-17-12
Факс +7 499 973-20-47
Веб-сайты www.kerrdental.ru
www.vertiseflow.com/ru

Vertise™ *Flow*

Новая революционная категория композитов

Vertise™ *Flow* значительно упрощает процесс выполнения прямых реставраций благодаря тому, что уже содержит в себе бондинговый агент на основе известной технологии OptiBond® от Kerr. Наш многолетний научный опыт и достижения в области композитных материалов и адгезивов теперь успешно реализованы в одном продукте – **Vertise™ *Flow*.**

Характеристики и преимущества

- **Не требуется проведение протравливания и бондинга**
  Упрощенная процедура реставрации с великолепными результатами.
- **Высокая сила адгезии к дентину и эмали**
  Использована клинически проверенная адгезивная технология OptiBond®.
- **Простота применения**
  Обладает идеальной вязкостью для применения по следующим показаниям: в качестве прокладочного материала при выполнении больших реставраций (I класс, II класс), для реставрации небольших полостей (I класс, II класс), в качестве герметика для фиссур и ямок, при починке керамических конструкций.
- **Низкий уровень микроподтекания**
  Превосходное краевое прилегание без образования пустот.
- **Великолепные механические характеристики**
  Долговечные прочные реставрации.

Сравнение силы адгезии Vertise™ *Flow* с традиционными комбинациями «текучий композит – адгезив»

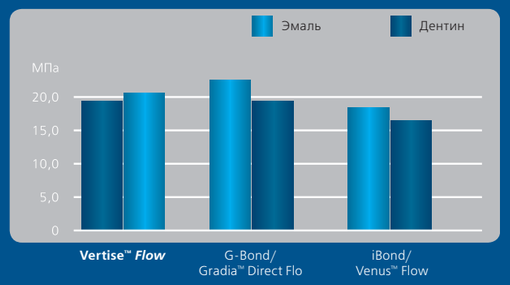

Исследование выполнено доктором Джеффри Томпсоном, университет NOVA. Данные доступны по запросу.

Микроподтекание различных текучих композитов и адгезивов (небольшая полость, I класс)

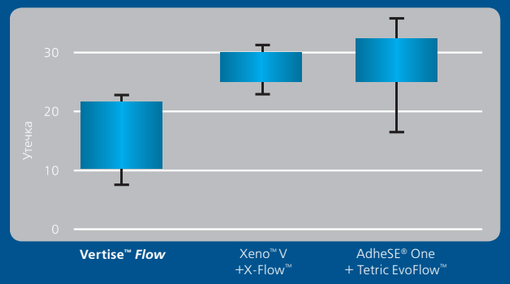

Исследование выполнено профессором Марко Феррари и доктором Алессандро Викки, университет г. Сиена.

Клиническое исследование самоадгезивного текучего композита Vertise™ *Flow* при реставрации полостей I класса: результаты шести месяцев испытаний

Алессандро Викки, Сесилия Гораччи, Марко Феррари

Разрешено к печати Международной стоматологической ассоциацией Южной Африки, 2010, 12(1), 14–24.

АННОТАЦИЯ

Цель исследования

Целью настоящего исследования является оценка клинических результатов реставраций с применением нового самоадгезивного текучего композитного материала в течение 6 месяцев.

Материалы и методы

В период с января по март 2009 года было выполнено 40 реставраций полостей I класса с применением нового самоадгезивного текучего композитного материала (Vertise™ *Flow*, Kerr). Реставрационные процедуры выполнялись в соответствии с инструкциями производителя. Оценка результатов проводилась по следующим параметрам: постоперационная чувствительность, цветовое изменение в краевой зоне, краевое прилегание, рецидив кариеса, сохранение интерпроксимального контакта и наличие/отсутствие перелома в основании зуба по прошествии 1 дня, 1 недели, 1 месяца, 3 месяцев и 6 месяцев после реставрации.

Результаты

По результатам реставрации ни на одном из контрольных обследований не наблюдалось случаев возникновения постоперационной чувствительности. При обследовании спустя 6 месяцев после лечения все 40 реставраций получили балл «Альфа» по результатам тестов на витальность, а также по параметрам рецидива кариеса, сохранения интерпроксимальных контактов, ретенции и перелома. 37 из 40 реставраций была присвоена категория «Альфа» по параметрам краевого прилегания и цветового изменения по кромке. На двух реставрациях отмечалось минимальное изменение цвета и незначительное нарушение краевого прилегания, что позволило присвоить им балл «Браво». Одна реставрация была выделена в категорию «Веста» по параметрам краевого прилегания и цветового изменения по кромке реставрации.

Выводы

Все прошедшие оценку реставрации были в сохранности и в приемлемом состоянии по истечении шестимесячного контрольного периода. Ни на одном из контрольных обследований не было зарегистрировано случаев возникновения постоперационной чувствительности.

Ключевые слова

Адгезивные системы, текучий композит, реставрация полости I класса.

Информация об авторах

Алессандро Викки, д. стом. н., магистр естественных наук, доктор наук, клин. проф. кафедры стоматологических материалов и несъемных протезов Университета г. Сиены, Италия.

Сесилия Гораччи, д. стом. н., магистр естественных наук, доктор наук, иссл. проф. кафедры стоматологических материалов и несъемных протезов Университета г. Сиены, Италия.

Марко Феррари, д. м. н., д. стом. н., доктор наук, проф. и зав. кафедрой стоматологических материалов и несъемных протезов Университета г. Сиены, Италия.

Автор–корреспондент

Алессандро Викки, кафедра стоматологических материалов и несъемных протезов Университета г. Сиены.

Адрес: Via Derna, 4, 58100 Grosseto, Italy
Телефон +39 0564 25384
Факс +39 0564 25384
E-mail: vichialessandro@virgilio.it

ПРЕДИСЛОВИЕ

В последние годы применение композитных материалов значительно возросло, что совпало с улучшением их рабочих характеристик. Но, несмотря на постоянное совершенствование этих материалов, нагрузки, причиняемые полимеризационной усадкой, продолжают вызывать серьезные сложности. Усадка при отверждении и связанные с ней нагрузки могут приводить к возникновению постоперационной чувствительности, изменению цвета по кромке материала, рецидиву кариеса и утрате реставрации. Конфигурация полости (С-фактор), т. е. соотношение между площадью поверхности химической связи (бонда) и площадью свободной поверхности, не подверженной адгезии, напрямую определяет силу и воздействие нагрузок[5]. С-фактор, характерный для полостей I класса, особенно неблагоприятен, поскольку в данных полостях одна свободная поверхность противопоставляется пяти поверхностям адгезии. Соответственно, рекомендуется применять самостоятельный бондинговый агент, позволяющий создать сопротивление тем нагрузкам, которые возникают во время отверждения. К сожалению, адгезивные системы пока не в состоянии полностью компенсировать фактор полимеризационной усадки реставрационного композита, что приводит к таким нежелательным последствиям как микроподтекание и образование зазоров и пустот по линии контакта реставрации с тканями зуба.

Отрицательное воздействие полимеризационной усадки можно уменьшить за счет применения правильной методики послойного внесения материала и порционного отверждения. Помимо этого, эластичность самого композита влияет на то, как будут распределяться стрессовые нагрузки. В случае более густых материалов образующиеся полимерные цепочки обладают пониженной относительной мобильностью в процессе полимеризации, что приводит к увеличению стрессовых нагрузок. Именно поэтому было предложено использовать не такие плотные материалы при реставрации полостей, характеризующихся неблагоприятным С-фактором. Для этих целей продолжают применять композитные материалы с пониженным содержанием наполнителя и сниженным модулем эластичности – на рынке они известны как текучие композиты.

Помимо того что использование текучих материалов позволяет снизить полимеризационные нагрузки, работать с такими композитами гораздо удобнее. Характерная для них вязкость дает возможность с легкостью вносить материал и улучшить качество адаптации материала в полости.

В дополнение к самостоятельному использованию было также предложено применять текучие композиты для выполнения прокладок под реставрации из гибридных композитных материалов, так как это способствует поглощению шоковых нагрузок. Текучим композитам также нашлось применение и при запечатывании фиссур и ямок, фиксации ортодонтических брекетов и реставрации полостей I класса небольшого объема.

Поскольку текучие композитные материалы не обладают адгезивными свойствами как таковыми, необходимо комбинировать их с адгезивными стоматологическими системами. Среди таких систем особую популярность, главным образом, за счет упрощенной методики работы, приобретают однокомпонентные препараты. Основу этих материалов «в одном флаконе» составляет сложная комбинация гидрофильных и гидрофобных мономеров, замешанная на воде и органических растворителях. При их применении протравливание, обработка праймером и формирование адгезивной связи осуществляется за один этап. Исключение двух процедур – промывания и просушивания – является главным клиническим преимуществом однокомпонентных систем, поскольку за счет этого снижается риск контаминации, а сам процесс бондинга в меньшей степени зависит от качества выполнения адгезивной техники и таких ошибок как, например, пересушивание или избыточное увлажнение тканей. Но, несмотря на привлекательность возможности упрощения работы, однокомпонентные адгезивы все еще остаются предметом исследований, нацеленных на то, чтобы более точно оценить их способность обеспечить качественное протравливание в различных клинических ситуациях и долговечность адгезии.

Совсем недавно появился инновационный материал на основе синтетических смол, объединяющий в себе самоадгезивные свойства и текучесть (Vertise™ *Flow*, Kerr). Этот материал прокладывает дорогу следующему поколению реставрационных материалов, которые можно определить как самоадгезивные композиты.

Утверждается, что эти материалы в состоянии еще больше упростить процедуру выполнения прямой реставрации, устранив необходимость отдельного этапа нанесения бондингового агента. Благодаря этой особенности материал Vertise™ *Flow* можно признать основоположником 8-го поколения стоматологических адгезивных систем или связующим звеном между однокомпонентными адгезивными системами и текучими композитными материалами.

Цель предстоящих шестимесячных клинических испытаний заключалась в том, чтобы провести клиническую оценку поведения реставраций небольших полостей I класса при помощи материала Vertise™ *Flow*.

МАТЕРИАЛЫ И МЕТОДЫ

Предварительно в Комитете по этике университета г. Сиены было получено одобрение на проведение клинических испытаний. Затем из числа пациентов, обратившихся на кафедру стоматологической реставрации университета г. Сиены были последовательно отобраны 40 пациентов, нуждающихся в установке одной реставрации I класса. После всеобъемлющего разъяснения целей исследования от пациентов было получено письменное согласие на участие в испытаниях.

КРИТЕРИИ ОТБОРА

К участию в испытаниях допускались мужчины и женщины в возрасте от 18 до 60 лет без жалоб по общему состоянию здоровья и без диагностированных проблем пародонта.

КРИТЕРИИ ОТКАЗА

Причины отказа в участии в клиническом испытании:

1. возраст младше 18 лет;

2. беременность;
3. ограниченные физические способности;
4. потенциальное протезирование зубов;
5. зубы, пораженные пульпитом или прошедшие эндодонтическое лечение, а также невитальные зубы;
6. глубокие, хронические заболевания пародонта;
7. глубокие кариозные поражения (вблизи пульпы, на расстоянии менее 1 мм) или прямое закрытие пульпы;
8. тяжелые окклюзионные контакты или бруксизм в анамнезе;
9. системные заболевания или тяжелые медицинские осложнения;
10. аллергические реакции на метакрилаты в анамнезе;
11. обширный прогрессирующий кариес;
12. ксеростомия (сухость во рту);
13. отказ пациента от выполнения рекомендаций специалиста;
14. языковой барьер.

ТЕСТОВЫЕ СТИМУЛЫ И ОЦЕНКА

Перед началом реставрации проводилось тестирование зуба и определение болевых ощущений по простой болевой шкале, в основе которой лежит метод ответной реакции. Реакция определялась после воздействия воздухом в течение 1 сек. при помощи воздуходувного устройства (275–450 КПа) при температуре около 20°C, направленного перпендикулярно по отношению к поверхности корня с расстояния 2 см; также оценивалась реакция на простое тактильное воздействие при помощи острого зонда 5-го размера. Пациента просили оценить ощущения во время термического/воздушного воздействия, поставив отметку на визуальной аналоговой шкале в диапазоне от 0 до 10, где 0 обозначает отсутствие боли, а 10 – невыносимую боль. Для перевода этих значений в более однозначные показатели уровня боли была разработана система баллов, по которой 0 баллов означал отсутствие боли, от 1 до 4 баллов – легкую чувствительность (вызванную струей воздуха), а баллы от 5 до 10 означали резкие ощущения (которые пациент испытывал спонтанно во время приема пищи или употребления напитков). К испытаниям были допущены только те пациенты, ощущения которых характеризовались низкими значениями на визуальной аналоговой шкале, поскольку высокие значения могли означать наличие необратимого воспаления пульпы, которое поддерживало бы эти показатели на высоком уровне, – такие пациенты из исследования исключались. Также на каждом осмотре проводилась визуальная оценка состояния десневых тканей вблизи реставраций по линии основания зубов. Повторные осмотры на предмет определения постоперационной чувствительности по линии основания зубов были проведены спустя 1 день, 1 неделю, 1 месяц, 3 месяца и 6 месяцев после выполнения реставрации.

КЛИНИЧЕСКИЕ ПРОЦЕДУРЫ

Клинические процедуры выполняли два разных оператора. Отобранные полости I класса (и их реставрации) были небольшого размера и не затрагивали функциональные зоны. Случай допускался к исследованию, только если в ходе предварительной проверки окклюзии было установлено, что область препарирования не распространится на функциональные зоны. После анестезии проводилась установка раббердама и удаление всех пораженных кариесом структур и предшествующих реставрационных материалов. Затем при помощи стандартных алмазных боров на высокоскоростном наконечнике выполнялось препарирование без скосов по краям. Конфигурация и глубина препарирования определялась распространением поражения. После полного удаления подверженных кариозному поражению тканей и перед внесением реставрационного материала проводилась повторная проверка окклюзии с тем, чтобы исключить вероятность установки реставрации напрямую на функциональные участки зуба. После этого выполнялась реставрация в точном соответствии с инструкциями производителя.

В полость при помощи входящего в набор аппликатора вносили небольшое количество материала Vertise™ *Flow* Этот первый тонкий слой (не более 0,5 мм толщиной) в течение 15–20 сек. втирающими движениями распределяли по поверхностям полости. После этого проводилась полимеризация в течение 20 сек. при помощи светодиодной лампы DEMI (Kerr). Затем оставшееся пространство полости заполняли целиком одной порцией материала, за исключением тех случаев, когда толщина порции превышала допустимый предел эффективной полимеризации. В таком случае полость заполняли в два слоя, каждый из которых адаптировали по всей поверхности и полимеризовали. После проведения дополнительной 20-секундной полимеризации выполнялось контурирование реставрации с применением карбидных боров (с 12-ю гранями) и боров с 40-микронным алмазным напылением. Окончательную полировку проводили при помощи полиров Opti1Step (KerrHawe).

Все реставрации были выполнены в период с января по март 2009 года, после чего оценку их состояния спустя 1 день, 1 неделю, 1 месяц, 3 месяца и 6 месяцев после лечения проводил второй оператор, которому не сообщалось о том, какой реставрационный материал применялся в том или ином случае. При каждом осмотре фиксировались данные (согласно критериям Риджа) по таким параметрам как постоперационная чувствительность, стабильность и долговечность реставрации[36].

Таблица 1

Критерии оценки качества по Риджу. Приведены средние показатели и коэффициент стандартного отклонения по параметру постоперационной чувствительности (1 – минимальная чувствительность, 10 – максимальная чувствительность).

Критерии оценки и количество подвергнутых оценке реставраций (по линии основания зубов)		[n = 1] полости I класса Реставрация материалом Vertise™ *Flow*			
		«Альфа»	«Браво»	«Веста»	«Галла»
Изменение цвета по краю реставрации и краевое прилегание	40	40	0	0	0
Рецидив кариеса	40	40	0	0	0
Тест на витальность	40	40	0	0	0
Интерпроксимальные	40	40	0	0	0
Ретенция	40	40	0	0	0
Перелом	40	40	0	0	0
Группа 1 (KERR)		нет	да	среднее значение	стандартное отклонение
Постоперационная чувствительность	40	40	0	0	0

Таблица 2

Критерии оценки качества по Риджу. Приведены средние показатели и коэффициент стандартного отклонения по параметру постоперационной чувствительности (1 – минимальная чувствительность, 10 – максимальная чувствительность).

Критерии оценки и количество подвергнутых оценке реставраций (по данным осмотра **спустя 1 день после реставрации)**		[n = 1] полости I класса Реставрация материалом Vertise™ *Flow*			
		«Альфа»	«Браво»	«Веста»	«Галла»
Изменение цвета по краю реставрации и краевое прилегание	40	40	0	0	0
Рецидив кариеса	40	40	0	0	0
Тест на витальность	40	40	0	0	0
Интерпроксимальные	40	40	0	0	0
Ретенция	40	40	0	0	0
Перелом	40	40	0	0	0
Группа 1 (KERR)		нет	да	среднее значение	стандартное отклонение
Постоперационная чувствительность	40	40	0	0	0

Таблица 3

Критерии оценки качества по Риджу. Приведены средние показатели и коэффициент стандартного отклонения по параметру постоперационной чувствительности (1 – минимальная чувствительность, 10 – максимальная чувствительность).

Критерии оценки и количество подвергнутых оценке реставраций (по данным осмотра **спустя 7 дней после реставрации)**		[n = 1] полости I класса Реставрация материалом Vertise™ *Flow*			
		«Альфа»	«Браво»	«Веста»	«Галла»
Изменение цвета по краю реставрации и краевое прилегание	40	40	0	0	0
Рецидив кариеса	40	40	0	0	0
Тест на витальность	40	40	0	0	0
Интерпроксимальные	40	40	0	0	0
Ретенция	40	40	0	0	0
Перелом	40	40	0	0	0
Группа 1 (KERR)		нет	да	среднее значение	стандартное отклонение
Постоперационная чувствительность	40	40	0	0	0

Таблица 4

Критерии оценки качества по Риджу. Приведены средние показатели и коэффициент стандартного отклонения по параметру постоперационной чувствительности (1 – минимальная чувствительность, 10 – максимальная чувствительность).

Критерии оценки и количество подвергнутых оценке реставраций (по данным осмотра **спустя 1 месяц после реставрации)**		[n = 1] полости I класса Реставрация материалом Vertise™ *Flow*			
		«Альфа»	«Браво»	«Веста»	«Галла»
Изменение цвета по краю реставрации и краевое прилегание	40	38	1	1	0
Рецидив кариеса	40	40	0	0	0
Тест на витальность	40	40	0	0	0
Интерпроксимальные	40	40	0	0	0
Ретенция	40	40	0	0	0
Перелом	40	40	0	0	0
Группа 1 (KERR)		нет	да	среднее значение	стандартное отклонение
Постоперационная чувствительность	40	40	0	0	0

Постоперационная чувствительность оценивалась как уровень комфортности пациента при функционировании реставрации, реакция на холодное и горячее, а также на несильную струю воздуха. Чувствительность определялась по шкале от 0 до 10, как уже описывалось выше. Помимо этого, оценке подвергались и такие клинические параметры как цветовое изменение по краям реставрации, краевое прилегание, рецидив кариеса, перелом, витальность, ретенция и интерпроксимальные контакты.

РЕЗУЛЬТАТЫ

Результаты всех проведенных осмотров представлены в Таблицах 1–6. По прошествии 6 месяцев службы все 40 реставраций, выполненных с применением Vertise Flow, получили балл «Альфа» по параметрам рецидива кариеса, витальности, качества интерпроксимальных контактов, ретенции и перелома. Впоследствии из 40 реставраций 37 получили балл «Альфа», 2 – балл «Браво» и 1 – балл «Веста» по параметрам краевого прилегания и изменения цвета по границам реставрации. В частности, одна реставрация с баллом «Браво» и одна с баллом «Веста» были обнаружены во время осмотра спустя 1 месяц после проведения лечения, а еще одна реставрация, получившая балл «Браво», была диагностирована спустя 3 месяца после выполнения реставрации.

Согласно критериям Риджа реставрации, получившие балл «Веста» по параметру краевого прилегания и цветового изменения по кромке реставрации, потенциально подлежат повторному лечению по результатам контрольного осмотра спустя 1 год после первичной терапии.

ОБСУЖДЕНИЕ ПОЛУЧЕННЫХ РЕЗУЛЬТАТОВ

Несмотря на обширное применение текучих композитов, опубликованные данные исследований об их использовании для выполнения реставраций зубов боковой группы не дают окончательного обоснования такой практике. Причина, по которой этот вопрос остается поводом для разногласий, заключается в том, что клинические результаты реставраций, выполненных текучими композитами, нельзя всецело связывать только с собственными свойствами материала, поскольку свою роль играют и такие факторы как препарирование полости, техника послойного внесения композита и динамика отверждения[11, 37–39]. Расхождения в результатах исследований, посвященных текучим композитам, могут быть связаны с тем, что данная категория материалов включает в себя огромное разнообразие продукции, а это может приводить к получению различных экспериментальных результатов. Пониженное содержание наполнителя означает снижение модуля эластичности и, следовательно, уменьшение полимеризационного стресса. Однако полимеры с пониженным содержанием наполнителя претерпевают более интенсивную усадку при отверждении. Более высокое содержание матрицы может, помимо всего прочего, способствовать более активной растворимости в воде, что потенциально оказывает свое влияние на долговечность реставрации. Уменьшение концентрации наполнителя может также понижать сопротивляемость деформациям, которые реставрация претерпевает в процессе службы. За счет более низких механических качеств текучие композиты, как правило, не рекомендуется применять в качестве самостоятельных реставрационных материалов, в особенности в тех полостях, где реставрация подвергнется повышенным окклюзионным нагрузкам.

Таблица 5

Критерии оценки качества по Риджу. Приведены средние показатели и коэффициент стандартного отклонения по параметру постоперационной чувствительности (1 – минимальная чувствительность, 10 – максимальная чувствительность).

Критерии оценки и количество подвергнутых оценке реставраций (по данным осмотра **спустя 3 месяца после реставрации)**		[n = 1] полости I класса Реставрация материалом Vertise™ *Flow*			
		«Альфа»	«Браво»	«Веста»	«Галла»
Изменение цвета по краю реставрации и краевое прилегание	40	37	2	1	0
Рецидив кариеса	40	40	0	0	0
Тест на витальность	40	40	0	0	0
Интерпроксимальные	40	40	0	0	0
Ретенция	40	40	0	0	0
Перелом	40	40	0	0	0
Группа 1 (KERR)		нет	да	среднее значение	стандартное отклонение
Постоперационная чувствительность	40	40	0	0	0

Таблица 6

Критерии оценки качества по Риджу. Приведены средние показатели и коэффициент стандартного отклонения по параметру постоперационной чувствительности (1 – минимальная чувствительность, 10 – максимальная чувствительность).

Критерии оценки и количество подвергнутых оценке реставраций (по данным осмотра **спустя 6 месяцев после реставрации)**		[[n = 1] полости I класса Реставрация материалом Vertise™ *Flow*			
		«Альфа»	«Браво»	«Веста»	«Галла»
Изменение цвета по краю реставрации и краевое прилегание	40	37	2	1	0
Рецидив кариеса	40	40	0	0	0
Тест на витальность	40	40	0	0	0
Интерпроксимальные	40	40	0	0	0
Ретенция	40	40	0	0	0
Перелом	40	40	0	0	0
Группа 1 (KERR)		нет	да	среднее значение	стандартное отклонение
Постоперационная чувствительность	40	40	0	0	0

РЕСТАВРАЦИЯ ПОЛОСТЕЙ I КЛАССА С ПРИМЕНЕНИЕМ МАТЕРИАЛА Vertise™ *Flow*

При работе с такими полостями текучие композиты рекомендуется применять в качестве тотальной прокладки под реставрацию, так как при этом формируется слой, абсорбирующий нагрузки. И наоборот, при работе с полостями небольшого объема предлагается применять текучий композит в качестве самостоятельного материала. В малых полостях не прогнозируется значительных функциональных нагрузок, по большей части, окклюзионным силам оказывают сопротивление собственные структуры зуба. Критика самостоятельного использования текучих композитов была связана с неудобствами при формовании материала, что усложняло

Дооперационное состояние.

Нанесение первого слоя материала.

Распределение в течение 20 сек. втирающими движениями.

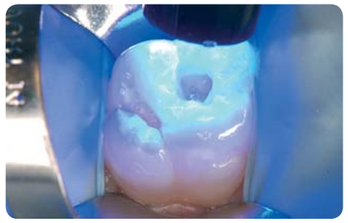

Полимеризация первого слоя (20 сек.).

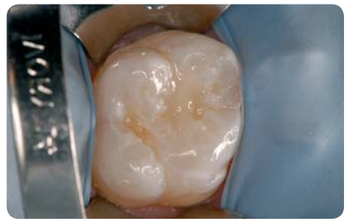

Заполнение полости.

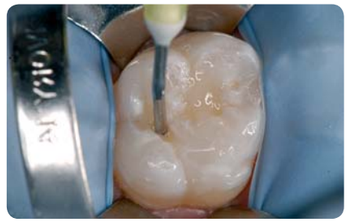

Нанесение первого слоя второй реставрации.

Распределение в течение 20 сек. втирающими движениями.

Окончательная полимеризация (20 сек.).

20-микронный бор с алмазным напылением.

Полир Opti1Step.

Реставрации по окончании контурирования, финишной обработки и полировки.

Результат спустя 6 месяцев.

процедуру послойного нанесения. Однако, когда речь идет о восстановлении небольших полостей I класса, это не так важно, так как техника послойного нанесения не является обязательной. Главное преимущество порционного внесения материала заключается в том, что объемная усадка компенсируется каждой последующей порцией так, что только полимеризационная усадка последнего слоя может всерьез повлиять на качество адгезии.

Исследование, проведенное группой Логерсио (Loguercio et al.)[44], указало на то, что послойная техника внесения материала не оказывает серьезного воздействия на качество адгезии в полостях небольшого объема. Аналогичным образом, в исследовании Тьяна (Tjan et al.)[45] было показано, что, по сравнению с техникой внесения одной порцией, послойное нанесение материала не позволяет в значительной мере улучшить качество адаптации к стенкам в полостях небольшого размера. Исследовательская группа Хе (He et al)[38] подтвердила, что послойная техника внесения материала имеет свое значение только при значительном объеме полости.

В рамках настоящего исследования проводилось испытание инновационного материала, формула которого была изобретена совсем недавно. Материал Vertise™ *Flow* представляет собой текучий полимерный материал, обладающий адгезивными свойствами и не нуждающийся в дополнительном адгезивном компоненте. Согласно информации, полученной от производителя, адгезивный механизм этого материала основан, главным образом, на формировании химической связи между функциональной фосфатной группой мономера ГФДМ и ионами кальция в составе тканей зуба. Адгезия дополнительно усиливается микромеханической связью, которая образуется за счет взаимопроникновения полимеризованных мономеров Vertise™ *Flow* и коллагеновых волокон дентина (по данным бюллетеня о продукции за ноябрь 2009 г.: Vertise™ *Flow* Product Manual, November 2009).

Особая цель данного исследования заключалась в том, чтобы клинически проверить способность нового самоадгезивного текучего композита обеспечивать герметичное запечатывание полости и предотвращать возникновение постоперационной чувствительности. Производитель рекомендует с особым вниманием отнестись к ряду процедур, входящих в протокол применения материала. В отличие от традиционных текучих композитов, слой бондингового агента между этим материалом и тканями зуба отсутствует. Именно поэтому в инструкции производителя особенно подчеркивается необходимость создания плотного контакта между материалом и структурами зуба, а также необходимость правильного втирающего движения. Тонкий слой этого композита (<0,5 мм) очень важно распределять втирающими движениями по всем поверхностям в течение 15–20 сек. Для правильного распределения материала также большое значение имеет применение особых аппликаторов. В состав набора входят специальные щеточки, щетинки которых характеризуются правильно подобранным уровнем эластичности. После распределения проводится световое отверждение материала в течение 20 сек. Продленное время полимеризации Vertise™ *Flow* по сравнению с традиционными адгезивными системами или другими представленными на рынке текучими композитами связано с тем, что адгезивные мономеры, как правило, несколько медленнее реагируют на световое воздействие, чем неадгезивные мономеры. Некоторое снижение эффективности отверждения можно также связать с монофункциональностью адгезивных мономеров в составе Vertise™ *Flow* – в отличие от дифункциональности мономеров в составе традиционных композитов и гидрофильности адгезивных мономеров.

Помимо постоперационной чувствительности проводилась также оценка во времени и других клинических аспектов, связанных с качеством краевого прилегания: таких как рецидив кариеса, изменение цвета по кромке реставрации и утрата ретенции. Анализ полученных данных позволяет утверждать, что удовлетворительные клинические качества нового материала подтверждены документально. По результатам спустя полгода после лечения не было отмечено ни одного случая постоперационной чувствительности. Из 40 выполненных реставраций только у 3-х отмечалось незначительное изменение цвета по кромке материала и небольшое нарушение краевого прилегания. Поэтому на данном этапе исследовательских испытаний способность материала Vertise™ *Flow* герметично запечатывать поверхность зуба в зоне контакта между реставрационным материалом и тканями зуба можно считать доказанной.

Как и в случае с любым новым материалом, для проверки первичных обнадеживающих результатов необходимы дальнейшие долгосрочные исследования. Такое продолжение испытаний рекомендуется и для того, чтобы увидеть, найдется ли подтверждение первым многообещающим данным по новому материалу и в рамках других клинических процедур: например, применение материала в качестве тотальной прокладки при реставрации полостей I, II и V классов. В данный момент проводятся клинические и лабораторные испытания с целью ответить на поставленные вопросы.

ЗАКЛЮЧЕНИЕ

В течение контрольного периода сроком 6 месяцев реставрации полостей I класса, выполненные с применением материала Vertise™ *Flow*, продемонстрировали удовлетворительные клинические характеристики. В частности, ни на одном из этапов проверки не было зарегистрировано ни одного случая возникновения постоперационной чувствительности.

КЛИНИЧЕСКАЯ АКТУАЛЬНОСТЬ

В ходе данного 6-месячного исследования были получены положительные клинические результаты применения самоадгезивного текучего композита Vertise™ *Flow* при восстановлении небольших полостей I класса.

Авторы выражают благодарность

Данное исследование было выполнено при поддержке компании Kerr, Орандж, США.

Использованная литература

1 Christensen G. J. Amalgam vs. composite resin. J Am Dent Assoc 1998; 129:1757–1759.

2 Baratieri L. N., Ritter A. V. Four-year clinical evaluation of posterior resin-based composite restorations placed using the total-etch technique. J Esthet Restor Dent 2001; 13:50–57.

3 Wilson N. H. Conference report. Direct adhesive materials: current perceptions and evidence – future solutions. J Dent 2001; 29:307–316.

4 De Munck J., Van Landuyt K., Peumans M., Poitevin A., Lambrechts P., Braem M., Van Meerbeek B. A critical review of the durability of adhesion to tooth tissue: methods and results. J Dent Res 2005; 84:118–132.

5 Feilzer A. J., de Gee A. J., Davidson C. L. Setting stress in composite resin in relation to configuration of the restoration. J Dent Res 1987; 66:1636–1639.

6 Choi K. K., Ryu G. J., Choi S. M., Lee M. J., Park S. J., Ferracane J. L. Effects of cavity configuration on composite restoration. Oper Dent 2004; 29:462–469.

7 Yoshikawa T., Sano H., Burrow M. F., Tagami J., Pashley D. H. Effects of dentin depth and cavity configuration on bond strength. J Dent Res 1999; 78:898–905.

8 Hilton T. J. Can modern restorative procedures and materials reliably seal cavities? In vitro investigation. Part 1. Am J Dent 2002; 15:198–210.

9 Irie M., Suzuki K., Watts D. C. Marginal gap formation of lightactivated restorative materials: effects of immediate setting shrinkage and bond strength. Dent Mater 2002; 18:203–210.

10 Lutz F., Krejci I., Barbakow F. Quality and durability of marginal adaptation in bonded composite restorations. Dent Mater 1991; 7:107–113.

11 Nikolaenko S. A., Lohbauer U., Roggendorf M., Petschelt A., Dasch W., Frankenberger R. Influence of C-factor and layering technique on microtensile bond strength to dentin. Dent Mater 2004; 20:579–585.

12 Tsai P. C. L., Meyers I. A., Walsh L. J. Depth of cure and surface microhardness of composite resin cured with blue LED curing units. Dent Mater 2004; 20:364–369.

13 Ferracane J. L. Developing a more complete understanding of stresses produced in dental composites during polymerization. Dent Mater 2005; 21:36–42.

14 Hannig M., Friedrichs C. Comparative in vivo and in vitro investigation of interfacial bond variability. Oper Dent 2001; 26:3–11.

15 Helvatjoglu-Antoniades M., Papadogiannis Y., Lakes R. S., Dionysopoulos P., Papadogiannis D. Dynamic and static elastic moduli of packable and flowable composite resins and their development after initial photo curing. Dent Mater2006; 22:450–9.

16 Bayne S. C., Thompson J. Y., Swift Jr E. J., Stamatiades P., Wilkerson M. A characterization of first-generation flowable composites. J Am Dent Assoc 1998; 129:567–77.

17 Baroudi K., Silikas N., Watts D. C. Time-dependent viscoelastic creep and recovery of flowable composites. Eur J Oral Sci 2007; 115:517–21.

18 Labella R., Lambrechts P., Van Meerbeek B., Vanherle G. Polymerization shrinkage and elasticity of flowable composites and filled adhesives. Dent Mater 1999; 15:128–37.

19 Leevailoj C., Cochran M. A., Matis B. A., Moore B. K., Platt J. A. Microleakage of posterior packable resin composites with and without flowable liners. Oper Dent 2001; 26:302–7.

20 Unterbrink G. L., Liebenberg W. H. Flowable resin composites as filled adhesives: literature review and clinical recommendations. Quintessence Int 1999; 30:249–57.

21 Alomari Q. D., Reinhardt J. W., Boyer D. B. Effect of liners on cusp deflection and gap formation in composite restorations. Oper Dent 2001; 26:406–11.

22 Kemp-Scholte C. M., Davidson C. L. Complete marginal seal of Class V resin composite restorations effected by increased flexibility. J Dent Res 1990; 69:1240–3.

23 Van Meerbeek B., Willems G., Celis J. P., Roos J. R., Braem M., Lambrechts P., Vanherle G. Assessment by nano-indentation of the hardness and elasticity of the resin–dentin bonding area. J Dent Res 1993; 72:1434–42.

24 Francescut P., Lussi A. Performance of a conventional sealant and a flowable composite on minimally invasive prepared fissures. Oper Dent 2006; 31(5):543–550.

25 Park S.B., Son W. S., Ko C. C., Garcia-Godoy F., Park M. G., Kim H. I., Kwon Y. H. Influence of flowable resins on the shear bond strength of orthodontic brackets. Dental Materials Journal 2009; 28(6): 730–734.

26 Helvatjoglu-Antoniades M., Papadogiannis Y., Lakes R. S., Dionysopoulos P., Papadogiannis D. Dynamic and static elastic moduli of packable and flowable composite resins and their development after initial photo curing. Dent Mater 2006; 22:450–9.

27 Kugel G., Ferrari M. The science of bonding: from first to sixth generation. J Am Dent Assoc, 2000. 131 Suppl: p. 20S–25S.

28 Moszner N., Salz U., Zimmermann J. Chemical aspects of self-etching enamel-dentin adhesives: a systematic review. Dent Mater, 2005. 21(10): p. 895–910.

29 Van Landuyt K. L., De Munck J., Snauwaert J., Coutinho E., Poitevin A., Yoshida Y., Inoue S., Peumans M., Suzuki K., Lambrechts P., Van Meerbeek B. Monomer-solvent phase separation in onestep self-etch adhesives. J Dent Res, 2005. 84(2): p. 183–8.

30 Van Landuyt K. L., Peumans M., De Munck J., Lambrechts P., Van Meerbeek B. Extension of a one-step self-etch adhesive into a multi-step adhesive. Dent Mater, 2006. 22(6): p. 533–44.

31 Tay F. R., Gwinnett A. J., Pang K. M., Wei S. H. Resin permeation into acid-conditioned, moist, and dry dentin: a paradigm using water-free adhesive primers. J Dent Res, 1996. 75(4): p. 1034–44.

32 Tay F. R., Gwinnett J. A., Wei S. H. Micromorphological spectrum from overdrying to overwetting acid-conditioned dentin in water-free aceton-based, single-bottle primer/adhesives. Dent Mater, 1996. 12(4): p. 236–44.

33 Pashley D. H., Tay F. R. Aggressiveness of contemporary selfetching adhesives. Part II: etching effects on unground enamel. Dent Mater, 2001. 17(5): p. 430–44.

34 Breschi L., Mazzoni A., Ruggeri A., Cadenaro M., Di Lenarda R., De Stefano Dorigo E. Dental adhesion review: aging and stability of the bonded interface. Dent Mater, 2008. 24(1): p. 90–101.

35 Kubo S., Kawasaki K., Yokota H., Hayashi Y. Five-year clinical evaluation of two adhesive systems in non-carious cervical lesions. J Dent, 2006. 34(2): p. 97–105.

36 Bayne S. C., Schmalz G. Reprinting the classic article on USPHS evaluation methods for measuring the clinical research performance of restorative materials. Clin Oral Invest 2005; 9:209–214.

37 Cadenaro M., Marchesi G., Antoniolli F., Davidson C. L., De Stefano Dorigo E., Breschi L. Flowability of composites is no guarantee for contraction stress reduction. Dent Mater 2009; 25(5):649–54.

38 He Z., Shimada Y., Sadr A., Ikeda M., Tagami J. The effects of cavity size and filling method on the bonding to Class I cavities. J Adhes Dent 2008; 10:447–453.

39 Reis A. F., Giannini M., Anbrosano G. M. B., Chan D. C. N. The effects of filling techniques and low-viscosity composite liner on bond strength to Class II cavities. J Dent 2003; 31:59–66.

40 Chuang S. F., Liu J. K., Chao C. C., Liao F. P., Chen Y. H. Effects of flowable composite lining and operator experience on microleakage and internal voids in class II composite restorations. J Prosthet Dent 2001; 85:177–83, 24.

41 Cadenaro M., Biasotto M., Scuor N., Breschi L., Davidson C. L., Di Lenarda R. Assessment of polymerization contraction stress of three composite resins. Dent Mater 2008; 24(5):681–685.

42 Davidson C. L., Feilzer A. J. Polymerization shrinkage and polymerization shrinkage stress in polymer-based restoratives. J Dent Res 1997; 25:435–40.

43 Braga R. R., Hilton T. J., Ferracane J. L. Contraction stress of flowable composite materials and their efficacy as stress-relieving layers. J Am Dent Ass 2003; 134:721–8.

44 Loguercio A. D., Reis A., Ballester R. Y. Polymerization shrinkage: effects of constraint and filling technique in composite restorations. Dental Mater 2004; 20:236–243.

45 Tjan A. H., Bergh B. H., Lidner C. Effect of various incremental techniques on marginal adaptation of Class II composite resin restorations. J Prosthet Dent 1992; 67:62–66.

Полиры Opti1Step

Гладкая поверхность и зеркальный блеск всего за один этап

Компания Kerr с гордостью представляет новый продукт, продолжающий нашу знаменитую линию полиров Identoflex.

Новая полировочная система **Opti1Step** Polisher является одноэтапной системой для окончательной обработки всех типов композитных реставраций. Благодаря **Opti1Step** Polisher вы сможете получить гладкую и блестящую поверхность всего за одну простую процедуру.

Характеристики и преимущества

- **Усиливает блеск поверхности**
- **Устраняет царапины с поверхности композитной реставрации**
- **Уменьшает шероховатость поверхности и предотвращает проникновение бактерий**
- **Получаемые результаты сопоставимы с результатами применения многоэтапных систем и методик**
- **Позолоченный держатель и уникальная абразивная матрица для большей прочности**
- **Предназначена для многократного применения, автоклавируется**
- **Более рентабельна по сравнению с традиционными методиками**

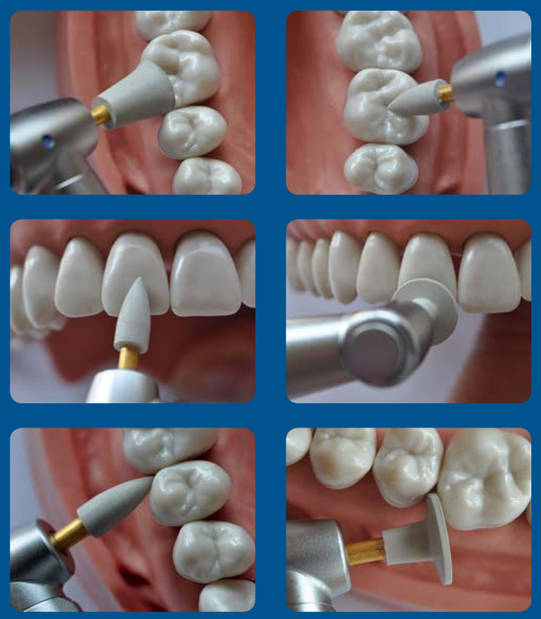

Полиры **Opti1Step** имеют три формы – «диск», «пламя» и «чашечка», доступны в наборе Assorted Kit (по 4 шт. каждой формы) и в дополнительных упаковках по 12 штук.

Новая система полировки предназначена для многократного использования, проста в обращении, может применяться как с водным спреем, так и без него, значительно экономит время врача и обеспечивает неизменно превосходные результаты.

OptiDam™ – SoftClamp™ – Fixafloss®. Работа без стерильной изоляции — тенденция?

Дирк Стоклебен, д. стом. н., частная практика, г. Ганновер, Германия.

ПРЕДИСЛОВИЕ

Готовы ли вы согласиться с тем, что операцию по удалению аппендикса вам проведут в нестерильных условиях – просто потому что так легче? Доверитесь ли вы хирургу, считающему рабочую зону стерильной после обработки слюноотсосом? Или хирургу, уверенному в том, что отказ от дезинфекции не ставит под угрозу заживление тканей и прогноз вашего выздоровления? Если вы ответили на все вопросы отрицательно, эта статья для вас.

Коффердам, который применяется в стоматологии уже более 140 лет, по-прежнему остается темой споров и обсуждений. С момента появления слюноотсасывающего оборудования применение коффердама стало терять свою значимость и подвергаться сомнению, несмотря на высокую опасность перекрестного заражения и современные стандарты безопасности. С одной стороны, коффердам – это один из важнейших инструментов стоматолога, с другой стороны, многим он кажется ненужным и сложным в применении.

Первый опыт работы с коффердамом появляется скорее под воздействием внешних факторов: например, во время обучения, а не из-за веры стоматолога в необходимость его использования в ежедневной практике. Изначально не имелось достаточной информационной и доказательной базы, которая демонстрировала бы эффективность и преимущества работы с коффердамом. Поэтому совершенно объяснимо, что многие скептики сочли его применение неактуальным ввиду сложности работы с традиционной моделью коффердама.

Необходимые для установки коффердама процедуры скрывают массу возможностей для совершения ошибки. Даже когда необходимость применения коффердама была признана, все равно отмечалось, что его использование связано с целым рядом затруднений, а это отпугивает многих потенциальных пользователей.

Однако те из нас, кто осознал преимущества, которые предоставляет коффердам работникам клиник и их пациентам, уже никогда не откажутся от его применения при выполнении реставрации и проведении эндодонтического или ортодонтического лечения (Ahlers, Schluckebier R.).

Применение коффердама дает целый ряд существенных преимуществ:

Рабочая зона остается сухой и чистой

Нет необходимости частой замены ватных роликов и промывания ротовой полости пациента. Многим пациентам нравится ощущение того, что с зубом работают как бы вне ротовой полости.

Улучшение обзора рабочего поля

Рабочая зона легко просматривается, доступ к ней облегчается, а мягкие ткани удерживаются на одном месте. Полная концентрация на зубе, лечение которого проводится.

Материалы не подвергаются воздействию слюны

Сложно переоценить те преимущества, которые дает применение коффердама при выполнении адгезивной техники внутри ротовой полости. Исследования подтверждают, что адгезивная связь может оказаться непрочной, если поверхность зуба подверглась воздействию слюны. Неравномерное покрытие поверхности адгезивом может привести к потере ретенции, раннему выпадению реставрации, изменению цвета по краям и повышенному риску возникновения кариеса.

Защита пациента от воздействия различных жидкостей и риска аспирации

С точки зрения судебно-медицинской экспертизы, защита от заражения и аспирации (например, при очистке амальгамных реставраций) играет сегодня крайне важную роль. Отказ от применения коффердама может быть интерпретирован как халатность, создавшая риск травмы пациента (согласно § 276, пункт 2 административного кодекса Германии). В таких случаях административное законодательство предусматривает возможность жалобы с требованием компенсации вреда здоровью и морального ущерба. Если же случай рассматривается в рамках уголовного кодекса, возможно судебное преследование и уголовная ответственность. Следует помнить о том, что технология применения коффердама остается самой лучшей из имеющихся на сегодняшний день технологий защиты пациента, хотя появилась еще в 1864 г.

Защита персонала стоматологического кабинета от инфицирования

Защита от инфекций сейчас крайне актуальна, причем значительную роль играет здесь не только руководство, описанное в Институте Роберта Коха, Германия. Возра-

стает заболеваемость такими инфекционными болезнями как туберкулез и гепатит, и в этих условиях маски не обеспечивают адекватной защиты.

Асептика

Применением одних только ватных роликов асептики добиться не удается, что уже было отмечено выше.

Повышение производительности и экономия времени

В начале лечения установка коффердама требует некоторого времени. После прохождения обучения стоматологи/ассистенты приобретают необходимую сноровку и в большинстве случаев могут самостоятельно установить коффердам. Это позволяет сократить перерывы в процессе лечения, обеспечивая экономию времени и улучшение результатов лечения.

Повышение уровня комфорта пациента

Как показал целый ряд исследований (Kakehashi et al.; Sjögren et al.; Gergeley EJ.), многие пациенты по достоинству оценили коффердам. Во рту пациента присутствует гораздо меньше инструментов, свободу движения не ограничивают ватные ролики и зеркала. Если система подобрана правильно, ничто не мешает нормальному дыханию пациента, который может полностью расслабиться во время лечения.

Исследования, проведенные Линчем и группой Уитворта , демонстрируют, что из числа опрошенных стоматологов – англичан и ирландцев – 60% и 77% соответственно не применяют коффердам при проведении эндодонтического лечения, при этом используя гидрохлорид натрия в качестве ирригирующего раствора. Эти результаты не могут не вызывать серьезной обеспокоенности, особенно в свете возможных судебно-медицинских последствий.

В Германии статистика, скорее всего, аналогичная. Несоблюдение важных принципов, установленных профессиональными организациями (например, Немецкой стоматологической ассоциацией), также приводит к судебно-медицинским последствиям, о которых говорилось выше. Этого легко можно избежать, одновременно получив дополнительные преимущества работы в совершенно сухой рабочей зоне. Почему бы не провести с пациентом короткую беседу, разъяснив ему преимущества лечения в сухой среде? До этого момента нам встретился всего один пациент, отказавшийся от применения коффердама в силу психологических причин. Всем пациентам было объяснено, что использование коффердама обеспечит асептику, при этом движения языка не будут ограничены, и все они признали, что такое лечение стало для них приятным опытом.

Либенберг рекомендует использовать коффердам во время препарирования, снятия оттисков и цементирования непрямых реставраций. Но хотя эта процедура дает ряд преимуществ, на нее уходит значительное время, причем не всегда результат оказывается успешным. Любую терапевтическую и большое число ортопедических процедур можно выполнить с применением коффердама, однако именно при выполнении эндодонтического лечения его установка должна стать первым и обязательным шагом.

После установки коффердама адгезивную технику можно выполнять по избранному вами протоколу – в любом случае преимущества станут очевидны.

Цель настоящей статьи заключается в том, чтобы продемонстрировать простоту и удобство в использовании коффердама OptiDam™ от компании Kerr.

Благодаря особому дизайну коффердама OptiDam™ удалось преодолеть ряд недостатков, присущих стандартным коффердамам:

Разные методики установки в зависимости от обстоятельств

Сначала на зуб устанавливается кламмер, затем поверх кламмера накладывается коффердам, или же кламмер сначала фиксируется на коффердаме и потом устанавливается на зуб.

Большое количество инструментария

Необходимо иметь следующее: шаблон, выступ, пробойник, кламмер, зубную нить и клинья разных типов.

Риск повреждения эмали и травмирования десен

Использование стальных кламмеров с высокой силой ретенции может приводить к травмированию мягких тканей, а также к перелому зуба в случае деминерализации отдельных участков эмали.

Узкая рабочая зона при лечении моляров

Из-за плоской формы коффердама и способа его установки образуется конусообразная рабочая зона, ограничивающая область доступа.

Ограничение дыхания

Нередко коффердам устанавливается поверх носа пациента, что создает помехи дыханию. Разрез в этой зоне облегчает дыхание, но изменяет положение коффердама и усиливает слюноотделение при получении рентгеновских снимков.

КОНЦЕПЦИЯ OptiDam™ ОТ КОМПАНИИ KERR

Было решено отказаться от традиционной геометрии плоского коффердама и создать простую в применении систему, которая будет соответствовать требованиям специалистов. OptiDam™ представляет собой трехмерный латексный коффердам анатомической формы. Он производится в двух конфигурациях – для фронтальной и жевательной групп зубов, причем каждый из вариантов обладает соответствующей анатомической формой.

Применение шаблона и пробойника при этом не требуется, поскольку OptiDam™ снабжен готовыми выступами, соответствующими расположению зубов от 7 до 7 или от 6 до 6, которые можно срезать обычными ножницами. Листки OptiDam™ поставляются в индивидуальных упаковках, что выгодно отличается от стандартных наборов, в которых коффердамы пересыпаются тальком, чтобы предотвратить их прилипание друг к другу. Между тем тальк является сильным аллергеном, в то время как аллергия непосредственно на латекс встречается довольно редко.

OptiDam™ имеет овальную форму и снабжен отогнутой кромкой. При его применении нос пациента остается свободен, так что даже наиболее чувствительным пациентам уже не приходится чувствовать себя в плену специалиста. Отогнутая кромка удерживает ирригационные растворы, которые при применении стандартных коффердамов могут попасть на кожу или одежду пациента.

Аналогично листкам, автоклавируемая рамка OptiDam™ также имеет овальную форму, которая совпадает с контурами лица. Анатомическая конфигурация OptiDam™ позволяет оптимизировать изоляцию рабочей зоны и уменьшить ощущение напряжения у пациента. Одна эта инновационная конфигурация коффердама и рамки дала возможность устранить целый ряд проблем, связанных с применением стандартного коффердама.

Одним из однозначных факторов неудобства плоских коффердамов является неудовлетворительная перфорация. Анатомически правильное расположение отверстий исключительно важно. Если эти отверстия малы, правильное размещение коффердама сильно осложняется, если отверстия чересчур велики, через них могут проникать ирригационные растворы и слюна. Предварительно перфорированные шаблоны могут улучшить ситуацию, но работа с ними добавляет еще один этап к процедуре лечения. Если прокол выполнен неверно, может произойти разрыв коффердама.

Благодаря рациональной конфигурации OptiDam™ его применение не вызывает сложностей. Пациенты даже сохраняют возможность дыхания через рот, поскольку OptiDam™ не полностью закрывает ротовую полость за счет общих контуров коффердама и смягченного контакта с губами.

ИЗОЛЯЦИЯ ФРОНТАЛЬНОЙ ГРУППЫ ЗУБОВ

Первые этапы применения:

1. Срезание необходимого числа выступов (рис. 1).
2. Фиксация коффердама на рамке (рис. 2).

Оптимальная рабочая зона в области фронтальной группы зубов достигается за счет фиксации коффердама при помощи кламмера или флосса по схеме 3–3 или 6–6. Такая фиксация обеспечивает особое удобство при проведении процедуры отбеливания зубов, поскольку специалист может закрепить коффердам одновременно на верхней и нижней челюстях, а это удобно как стоматологу, так и пациенту.

При срезании необходимого количества выступов на листе коффердама автоматически образуются отверстия нужной величины и на оптимальном расстоянии друг от друга.



Рис. 1: OptiDam™ – срезание выступов.

Рис. 2: OptiDam™ – фиксация на рамке.

Рис. 3: Fixafloss® – зубная нить с силиконовым клином.

Рис. 4: Fixafloss® – фиксация OptiDam™ для изоляции фронтальной группы зубов.

Рис. 5: SoftClamp™ – автоклавируемые пластиковые кламмеры.

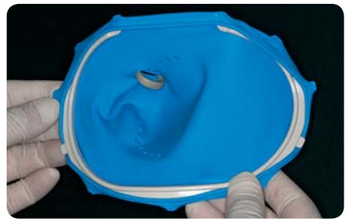

Рис. 6: SoftClamp™ – фиксация на коффердаме OptiDam™.

Рис. 7: SoftClamp™ – фиксация на зубе.

Фиксация коффердама на фронтальной группе зубов значительно облегчается при использовании нити Fixafloss® (рис. 3). Fixafloss® представляет собой нить, на которой через определенные промежутки расположены силиконовые клинья, способствующие более плотной фиксации. Нить Fixafloss® исключительно проста в применении: при помощи нити коффердам продвигается ниже контактного пункта, после чего нить вытягивается в вестибулярном направлении до тех пор, пока клин не зафиксирует лист коффердама. Таким образом, фиксация коффердама осуществляется комфортно и быстро без использования неудобных в применении металлических кламмеров.

ИЗОЛЯЦИЯ ЖЕВАТЕЛЬНОЙ ГРУППЫ ЗУБОВ

В ходе применения OptiDam™ для изоляции жевательной группы зубов иногда отсутствует необходимость использовать кламмер. Трехмерный контур OptiDam™ обеспечивает отсутствие натяжения и в некоторых клинических ситуациях дает возможность зафиксировать его при помощи нити Fixafloss®.

Благодаря анатомической форме коффердама OptiDam™ усиленная ретенция кламмера становится не нужна. Вполне достаточно зафиксировать коффердам при помощи автоклавируемых пластиковых кламмеров (SoftClamp™), обладающих пониженной ретенцией (рис. 5).

Основные этапы применения OptiDam™ на жевательной группе зубов:

1. Срезание необходимого числа выступов (рис. 1).
2. Фиксация OptiDam™ на рамке (рис . 2).
3. Фиксация кламмера SoftClamp™ с использованием выступов в областях перфорации (рис . 6).
4. Фиксация кламмера SoftClamp™ на зубе (рис . 7).

Мы рекомендуем именно такую последовательность действий, поскольку она позволяет избавиться от риска перепутать правую и левую стороны коффердама. Открытая сторона рамки направлена к носу пациента, что позволяет сразу же определить тот квадрант ротовой полости, в котором будет проводиться лечение. На листках OptiDam™, предназначенных для изоляции фронтальной группы зубов, верхняя часть обозначена знаком «плюс».

Далее стоматологу остается самому решать, проводить ли изоляцию только одного зуба, подлежащего лечению, или целого сегмента, в котором этот зуб находится. Скажем только, что на адекватную изоляцию уходит совсем немного времени, а она, в свою очередь, упрощает всю последующую работу, поэтому рекомендуется устанавливать коффердам на целый сегмент челюсти. В мезиальной области для фиксации коффердама достаточно использовать нить Fixafloss®. Это особенно облегчает работу, поскольку изоляция и фиксация выполняются в один этап – без необходимости менять инструменты или применять дополнительные клинья.

Рекомендуется устанавливать кламмер SoftClamp™ на соседний зуб дистально от того зуба, который подлежит лечению. Это позволяет улучшить обзор рабочего поля, так как дуга кламмера не будет заслонять зуб. Такая методика особенно важна при проведении эндодонтического лечения зубов 1.6 и 2.6.

Коффердам OptiDam™, нить Fixafloss® и кламмеры SoftClamp™ представляют собой полную систему для изоляции рабочего поля. Анатомическая форма OptiDam™ позволяет стоматологу работать в достаточно большом пространстве с хорошим обзором рабочего поля без натяжения самого коффердама. Пациент чувствует себя комфортно и свободно. Поскольку методика применения этого коффердама мало отличается от стандартной технологии, перейти на него будет особенно легко.

Тем, кто впервые попробует использовать OptiDam™, сразу понравится легкость работы с ним – без шаблонов и пробойников. Достаточно иметь в кабинете пару острых ножниц и щипцы для фиксации кламмеров. Благодаря правильному расположению выступов, любой специалист в состоянии идеально разместить и зафиксировать OptiDam™. Наряду с целым рядом клинических преимуществ применение этого коффердама обеспечивает непревзойденный комфорт для пациента.

ЗАКЛЮЧЕНИЕ

Теперь, когда есть OptiDam™, больше нет оправданий работе во влажной среде. Этот коффердам прост и эффективен в применении и позволяет сэкономить время, затрачиваемое на постоянную замену ватных тампонов и полоскание ротовой полости. Пациент чувствует себя более комфортно, поскольку коффердам защищает ротовую полость от попадания реставрационных материалов, дентинной пыли и ирригационных растворов. Научиться работе с OptiDam™ вам поможет обучающий фильм, демонстрирующий, как легко добиться идеальной сухости (http://www.kerrdental.eu).

Использованная литература

Whitworth J. M., Seccombe G. V., Shoker K., Steele J. G. Use of rubber dam and irrigant selection in UK general dental practice. International Endodontic Journal, 33 , 435–441, 2000.

Liebenberg W. H. Extending the use of rubber dam isolation: alternative procedures – part II. Quintessence Int 1993; 24(1):7–17.

Ahlers M. O. Quintessence Int. 2003 Mar; 34(3):203–10.

R. Schluckebier. Journal of Orofacial Orthopedics/Fortschritte der Kieferorthopädie Volume 39, Number 5 / September 1978.

Lynch, C. D. , McConnell, R. J. Attitudes and use of rubber dam by Irish general dental practitioners. International Endodontic Journal. 40(6): 427–432, June 2007.

Kakehashi S., Stanley H. R., Fitzgerald R. J. The effects of surgical exposures of dental pulps in germ-free and conventional laboratory rats. Oral Surg Oral Med Oral Path 1965. 20: 340–344.

Sjögren U., Figdor D., Persson S., Sundqvist G. Influence of infection at the time of root filling on the outcome of endodontic treatment of teeth with apical periodontitis. Int Endod J 1997; 30: 297–306.

Gergely E. J. Rubber dam acceptance. Br Dent J 1989; 167: 249–252.

DGZMK. Good clinical practice: Treatment of the Root Canal.

OptiDisc®

Высокоэффективная система дисков — выбор стал еще проще!

Характеристики и преимущества

- **Прозрачный диск**
  Обеспечивает расширенный обзор рабочего пространства.
- **Гибкость**
  Тонкий диск обладает оптимальной гибкостью.
- **Длительное использование**
  Изготовлен из высокопрочного полиэстера, импрегнированного частицами оксида алюминия.
- **Точность**
  Специальное покрытие держателя и запатентованная система ретенции обеспечивают точность работы, защищая соседние зубы от царапин и от повреждения мягких тканей.
- **Абразивный слой готов к применению**
  Режущие края без напыления обеспечивают высокую эффективность с самого начала обработки.
- **Новый укороченный держатель**
  Облегчает обработку дистальной группы зубов и других труднодоступных областей.
- **Легко различимое цветокодирование**
  Цветокодирование степени абразивности обеспечивает легкое распознавание размера частиц для определенного клинического этапа.

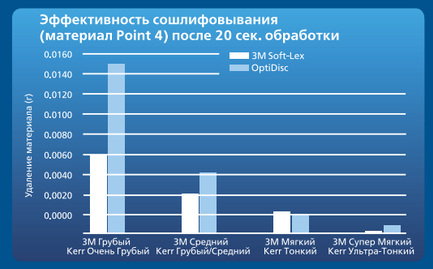

Реставрация центральных резцов верхней челюсти после перелома

Ирфан Ахмад, бакалавр хирургической стоматологии, Клиника хирургической стоматологии, Миддлсекс, Великобритания

Клиника хирургической стоматологии
The Ridgeway Dental Surgery
173 The Ridgeway
North Harrow
Middlesex, HA2 7DF
Великобритания
www.IrfanAhmadTRDS.co.uk
iahmadbds@aol.com



АННОТАЦИЯ

Данная статья посвящена клиническому случаю восстановления двух центральных резцов верхней челюсти после серьезной травмы. Пациент в возрасте 10 лет сломал оба центральных резца в результате спортивного инцидента. Первичное лечение заключалось в прикреплении на место фрагмента правого центрального резца, в то время как левый центральный резец был восстановлен с применением композитных материалов. По истечении переходного периода, позволившего оценить эндодонтическую картину двух пострадавших зубов, пациенту было предложено постоянное решение с превосходными эстетическими параметрами. Оно заключалось в прикреплении сохранившегося фрагмента правого центрального резца к оставшимся тканям зуба, а также в воссоздании морфологии утраченного фрагмента левого центрального резца при помощи композитной реставрации на основе методики силиконового ключа.

Ключевые слова

Острая травма зубов, прикрепление фрагмента зуба, композитная реставрация, восстановление здоровья, функции и эстетики.

ПРЕДИСЛОВИЕ

Серьезные травмы передних зубов являются нередким явлением среди детей в возрасте младше 12 лет[1]. Чаще всего перелому подвергаются резцы верхней челюсти, причем травмирование может затрагивать только эмаль, эмаль и дентин и, в наиболее сложных случаях, происходит обнажение пульпы, зачастую без перелома корня зуба. В отличие от сравнительно медленной утраты зубов вследствие кариеса или истираемости, травма зуба приводит к быстрой и зачастую болезненной утрате естественных тканей зубов. Более того, при повреждении пульпы первичная терапия и долгосрочное лечение таких случаев усложняется, требуя регулярного наблюдения за состоянием зубов пациента.

Последовательная стратегия лечения случаев острой травмы зубов заключается в восстановлении здоровья, затем функции и, наконец, в получении приемлемого эстетического результата (триада «здоровье-функция-эстетика»[2]). Современные стоматологические композитные материалы и прямая адгезивная техника позволяют воссоздавать морфологию зубов как по оптическим (цвет, транслюсценция, опалесценция, флюоресценция), так и по механическим параметрам. Преимущество прямого реставрационного метода заключается в его минимальной инвазивности и отсутствии необходимости дополнительно удалять ткани зуба, но эта методика требует терпения и тщательного исполнения, так как результат зависит от правильности применения техники.

Рис. 1: Оперативное лечение двух центральных резцов верхней челюсти сразу после несчастного случая на спортивной площадке (вид с вестибулярной стороны).

Рис. 2: Состояние ротовой полости до вмешательства: обширные отложения зубного налета, острый гингивит, присоединение осколка коронковой части правого центрального резца и неудачная композитная реставрация левого центрального резца.

Рис. 3: До начала лечения: присоединенный фрагмент правого центрального резца и излишне отконтурированная реставрация левого центрального резца (вид со стороны режущей кромки).

КЛИНИЧЕСКИЙ СЛУЧАЙ

Десятилетний мальчик получил острую травму зубов в результате несчастного случая во время занятий спортом, что привело к травмированию центральных резцов верхней челюсти. Отломанный фрагмент левого центрального резца был утрачен, а фрагмент правого резца удалось найти. Пациент получил первую помощь в отделении скорой помощи местной больницы, где у него проверили наличие прививки от столбняка, а также восстановили оба зуба при помощи композита, прикрепив найденный фрагмент правого центрального резца на место и надстроив левый центральный резец при помощи композитного материала (рис. 1–3).

Пациент обратился в нашу клинику несколько недель спустя с жалобами на низкое качество эстетических результатов и тупую боль в области вестибулярной десневой борозды левого центрального резца. Осмотр ротовой полости выявил некачественное контурирование композитной реставрации, а также неправильный подбор цветовых характеристик материала и оформления текстуры зуба. Помимо этого, состояние гигиены ротовой полости пациента нельзя было назвать адекватным: мы обнаружили обширное распространение зубного налета и отложение зубного камня, которые привели к острому гингивиту. Перкуссионный тест левого центрального резца, а также проверка на чувствительность на холодное и горячее дали положительные результаты.

При рентгенологическом обследовании были обнаружены значительные дефекты между композитной реставрацией и собственными структурами зуба, что привело к инфицированию тканей патогенной флорой полости рта (рис. 4).

Периодонтальная связка оставалась интактной, признаков перелома зуба обнаружено не было, и диагностировался типичный для случаев травмы зубов вид кортикальной пластинки с уплотнениями.

ПЕРВИЧНАЯ ТЕРАПИЯ

Прежде чем перейти к окончательному выбору метода лечения, необходимо было оценить состояние пародонта, здоровье корневых каналов и периодонта. При составлении плана лечения в случаях острого травмирования зубов крайне важно определить эндодонтический статус зубов, подлежащих лечению. После подобных несчастных случаев пациенты зачастую находятся в подавленном состоянии и испытывают тревогу наряду с эмоциональным потрясением. Кроме того, резкое воздействие физической травмы довольно часто приводит к анестезии или парестезии нервных волокон пульпы. В связи с этими двумя явлениями оценка витальности пульпы посредством термического или электрического теста, которые остаются крайне субъективными, дает исключительно ненадежные результаты. К тому же нередко после такой травмы проверки показывают ложно-отрицательные результаты вследствие временной анестезии или парестезии нервных волокон пульпы. И наоборот, можно получить ложно-положительные результаты в случае некроза пульпарно-сосудистых тканей травмированных зубов при наличии остаточных витальных нервных волокон, которые являются более устойчивыми. Это может отсрочить постановку правильного диагноза пострадавшего зуба, что зачастую приводит к резорбции тканей корня. Надежным и объективным методом определения витальности пульпы является пульсовая оксиметрия[3]. В ходе пульсовой оксиметрии измеряется уровень насыщения крови кислородом или кровоснабжение пульпы. Прибор для этой процедуры состоит из двух светодиодов, испускающих волны двух длин (640 нм – красный свет, 940 нм – инфракрасный свет), и приемника, регистрирующего поглощение спектра оксигенированным и дезоксигенированным гемоглобином пульпы зуба. Компьютер высчитывает про-

Рис. 4: Рентгеновский снимок периапикальной зоны позволяет диагностировать обширные дефекты композитных реставраций и остаточных структур зуба, а также крупные пульпарные камеры и незакрытые апексы.

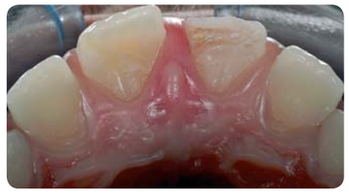

Рис. 5–7: После чистки и полировки: улучшение состояния десен, снятие некачественной композитной реставрации с левого центрального резца. Обратите внимание на четко различимые мамелоны дентина и выступы режущей кромки, заметные на присоединенном фрагменте правого центрального резца.

центное содержание насыщения крови кислородом, которое у витальных зубов составляет от 75% до 80% по сравнению с показателем в 98%, характерным для пальцев кисти и мочки уха. Уровень насыщения крови кислородом тканей зубов ниже, чем объем оксигенации мягких тканей, в связи с тем, что эмаль и дентин рассеивают свет светодиодных ламп. Проведя пульсовую оксиметрию у нашего пациента, мы получили показатель 78%, что указывало на достаточную витальность тканей и сосудов для последующей регенерации пульпы; на данном этапе отсутствовала необходимость в эндодонтическом лечении.

В ходе терапии острого гингивита были проведены чистка и полировка зубов, а пациент получил подробную консультацию касательно поддержания гигиены ротовой полости в домашних условиях. Снятие оттисков для изготовления восковой модели было отложено до улучшения состояния десневых тканей.

ДИАГНОСТИЧЕСКОЕ МОДЕЛИРОВАНИЕ В ВОСКЕ И СИЛИКОНОВЫЙ КЛЮЧ

На следующем приеме, состоявшемся спустя неделю, признаков гингивита обнаружено не было, но от собственных структур левого центрального резца отслоилась композитная реставрация (рис. 5–7).

Обратите внимание на четко заметные мамелоны дентина и бугорки режущей кромки присоединенного фрагмента правого центрального резца. Чтобы предотвратить возникновение повышенной чувствительности и бактериальную инвазию, оголенный дентин левого центрального резца протравили в течение 20 сек. 37% фосфорной кислотой и сразу же запечатали при помощи адгезива (OptiBond® Solo Plus, Kerr Corp., USA). После профилактических процедур и качественного поддержания гигиены ротовой полости состояние десневых тканей значительно улучшилось, что позволило снять оттиски верхней и нижней челюстей при помощи мягкого высокоточного оттискного материала (AlgiNot™ FS, Kerr Corp., USA). Одновременно с этим были сделаны и пробные фотографии для подбора оттенка материала при помощи цветовых шкал Vita Classic и Vita 3-D (Vita, Germany) (рис. 8 и 9).

Далее были отлиты твердые гипсовые модели для изготовления диагностической модели в воске. Пациента попросили предоставить фотографии, на которых видно состояние зубов до травмы (рис. 10), поскольку такие снимки являются незаменимым источником информации для правильного определения анатомии зубов и в значительной мере помогают зубным техникам при выполнении восковой модели. Выяснилось, что постановка зубов пациента характеризуется 7-миллиметровым горизонтальным перекрытием, что, вне всякого сомнения, подвергает центральные резцы значительному риску травмы (рис. 11).

Стоматологическая лаборатория выполнила диагностические модели травмированных резцов в воске в соответствии с предложенной вестибулярной и небной морфологией (рис. 12–17). Ключ был изготовлен из высоковязкого силиконового оттискного материала и рассечен по режущему краю[4], что обеспечивает уступ режущей кромки для поддержки композитного материала (рис. 18 и 19).

ВОССТАНОВЛЕНИЕ КОМПОЗИТОМ ЛЕВОГО ЦЕНТРАЛЬНОГО РЕЗЦА

Выбор композита

Двумя основными критериями при выборе подходящего композитного материала являются функциональная стабильность (устойчивость, механические и тепловые свойства) и эстетические характеристики (способность «воссоздания» эмали и дентина, а также их характеристик – транслюсценции, опалесценции, флюоресценции). В данном случае мы использовали новый Herculite® XRV Ultra™ (Kerr Corp., USA), который был выбран благодаря превосходным механическим и оптическим свойствам. Материал Herculite® XRV Ultra™ представляет собой новый наногибридный композит, унаследовавший имя хорошо известного композитного материала Herculite® XRV, представленного на рынке уже более 20 лет. Привлекательность нанокомпозитов обусловлена исключительно малым размером частиц наполнителя (от 25 до 75 нм). Уменьшение размера частиц обеспечивает превосходную эстетику, позволяя отполировывать поверхность реставрации до яркого блеска, а также дает улучшенные оптические свойства, такие как опалесценция и флюоресценция[5]. Помимо этого, материал Herculite® XRV Ultra™ обладает высокой сопротивляемостью к истиранию, компрессионной прочностью, устойчивостью к перелому и прочностью на изгиб[6], прекрасно адаптируется и моделируется, а также имеет хорошие тиксотропные свойства. Кроме того, данный материал предлагает расширенную палитру эмалевых, дентинных и прозрачных оттенков, подходящих как для порционного, так и для послойного нанесения. Эти техники нанесения материала широко используются для уменьшения полимеризационных нагрузок, поскольку позволяют снижать С-фактор[7] и воссоздавать особенности оттенков и форм естественных зубов: например, эффекта «гало» по режущей кромке, мамелонов и областей транслюсценции[8].

Клинические процедуры

Спустя две недели симптомы, связанные с левым центральным резцом (чувствительность, болезненность с вестибулярной стороны), уменьшились, а осторожная перкуссия не вызывала реакции.

Для точного попадания в цвет произвели подбор оттенков при помощи цветовой шкалы, однако, несмотря на это, было решено нанести непосредственно на зуб по одной порции прозрачного, эмалевого (A1) и дентинного (A2) оттенков материала Herculite® XRV Ultra™ и фотополимеризовать их (рис. 20). Такой метод позволяет провести прямое сравнение отвержденного композита и собственных тканей зуба для определения правильных эмалевых и дентинных оттенков композита. После этого к зубам прикладывается силиконовый ключ, чтобы подтвердить правильное расположение (рис. 21).

При выполнении композитных реставраций с применением адгезивной техники исключительно важно обеспечить изоляцию рабочей зоны, которая должна оставаться абсолютно сухой. Для этого есть разнообразные методики, включая нити для ретракции десны, ватные ролики, слюноотсосы и коффердам. При работе с коффердамом можно применять одну из рекомендованных методик, включая полную изоляцию отдельных зубов (рис. 22) или технику разрезания коффердама, позволяющую изолировать группу зубов (рис. 23). Однако при реставрации фронтальной группы зубов, с высочайшими требованиями к эстетике, применение коффердама представляется нежелательным, так как оно ведет к повышенному обезвоживанию тканей зубов, что не позволяет качественно оценить подбор оттенков. Поэтому в нашем случае была применена сухая ретракционная нить для поглощения десневой жидкости в сочетании с ватными роликами, и в течение всей работы использовали слюноотсос для поддержания сухой рабочей зоны. Эта методика позволяет предотвра-

Рис. 8: Цветовая шкала Vita Classic (вид с вестибулярной стороны).

Рис. 9: Цветовая шкала Vita 3-D (вид с вестибулярной стороны).

Рис. 10: Фотография пациента до получения травмы. Обратите внимание на четко заметную диастему по средней линии верхней челюсти.



Рис. 11: Значительное горизонтальное перекрытие (7 мм) подвергает резцы верхней челюсти высокому риску травмы.

Рис. 12: Диагностическая модель в гипсе (вид с вестибулярной стороны).

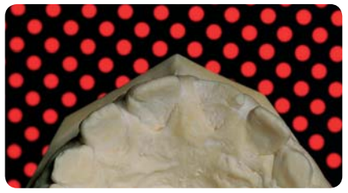

Рис. 13: Диагностическая модель в гипсе (вид со стороны режущей кромки).

Рис. 14: Восковое моделирование (вид с вестибулярной стороны).

Рис. 15: Восковое моделирование (вид латерально справа).

Рис. 16: Восковое моделирование (вид латерально слева).

Рис. 17: Восковое моделирование (вид со стороны режущей кромки).

Рис. 18: Восковое моделирование вместе с установленным на место силиконовым ключом (вид с вестибулярной стороны).

Рис. 19: Восковое моделирование (вид с вестибулярной стороны). Небная сторона силиконового ключа демонстрирует уступ режущей кромки, обеспечивающий поддержку композитной реставрации.

тить пересушивание тканей зубов и точно оценить подобранные оттенки при послойном нанесении композита.

Подобрав оттенки композитного материала, удостоверившись в правильности силиконового ключа и обеспечив изоляцию зубов, мы перешли к подготовке самого зуба к реставрации. Присоединенный фрагмент правого центрального резца оставили на месте для правильного восстановления формы, цвета и текстурных особенностей при реставрации левого центрального резца (см. рис. 20). Существует ряд способов подготовки тканей зубов: без препарирования, препарирование с простым скосом и препарирование со ступенчатым скосом[9]. В нашем случае был выполнен простой 1-миллиметровый скос с вестибулярной и лингвальной поверхностей при помощи конусного алмазного бора (рис. 24). Подготовленный зуб протравили ортофосфорной кислотой, подсушили (но не пересушили) и нанесли на него OptiBond® Solo Plus согласно методике, рекомендованной производителем (рис. 25 и 26). Послойная техника нанесения композита состоит из следующих этапов:

Этап 1. При помощи инструмента CompoRoller™ (KerrHawe SA, Switzerland) раскатали слой (1–1,5 мм) материала Herculite® XRV Ultra™ прозрачного оттенка (рис. 27) и внесли его в ключ для восстановления небной стороны и режущей кромки, а затем фотополимеризовали, удерживая ключ на месте (рис. 28).

Этап 2. После этого ключ сняли, чтобы оценить качество восстановленной режущей кромки и убедиться, что сформированный слой не слишком большой толщины и осталось место для внесения остальных слоев материала (рис. 29). После этого реставрацию полимеризовали с небной стороны.

Этап 3. Тонкий слой материала Herculite® XRV Ultra™ дентинного оттенка A1 нанесли на режущую кромку, а также мезиальную и дистальную стороны для воспроизведения эффекта «гало» на режущей кромке (рис. 30).

Этап 4. С помощью инструмента подходящей формы внесли дентинный оттенок A2, чтобы скопировать мамелоны с присоединенного фрагмента правого центрального резца (рис. 31).

Этап 5. Насадки CompoRoller™ различных форм, например, конические и цилиндрические, использовались для того, чтобы придать форму поверхностному слою материала эмалевого оттенка A1 (рис. 32–34).

Этап 6. Окончательное восстановление зуба было завершено после нанесения тонкого слоя (0,5 мм) прозрачного материала на ⅓ реставрации со стороны режущего края (рис. 35).

Окончательное контурирование и финишную обработку отложили на одну неделю. Это дает возможность как пациенту, так и врачу оценить точность подобранного оттенка и формы зуба и, при необходимости, внести изменения еще до финишной обработки и полировки. К тому же послойное нанесение композита является длительным и трудоемким процессом, требующим от клинициста особой сосредоточенности, а от пациента – большой выносливости. И то и другое вызывают усталость и потерю концентрации, поэтому не рекомендуется производить финишную обработку и полировку по окончании долгого приема. Так как спустя неделю цветовые и текстурные характеристики оказались удовлетворительными, можно было переходить к корректировке морфологии и окончательному формированию текстуры поверхности (рис. 36 и 37).

Рис. 20: Herculite® XRV Ultra™ разных оттенков, нанесенный напрямую на поверхность левого центрального резца (слева направо: прозрачный Incisal, эмалевый Enamel A1 и дентинный Dentine A2).

Рис. 21: Силиконовый ключ установлен на поверхности резцов для обеспечения правильного расположения.

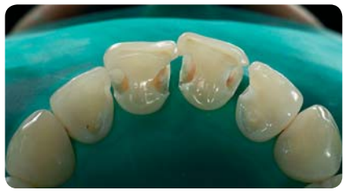

Рис. 22: Полная изоляция каждого зуба при помощи коффердама.

Рис. 23: Техника разрезания коффердама используется для изоляции зубов секстанта передней группы верхней челюсти.

Рис. 24: 1-миллиметровый скос препарируется по периметру края перелома. Обратите внимание на то, что с мезиальной стороны заметна десневая ретракционная нить.

Рис. 25: На 20 сек. наносится протравливающий гель (применяется техника тотального протравливания).

ПРИКРЕПЛЕНИЕ ОТКОЛОТОГО ФРАГМЕНТА ЗУБА

Прикрепление отколотых фрагментов соответствует щадящему подходу в реставрации и принципу восстановления здоровья, функции и эстетики. Это особенно хорошо для получения эстетичного внешнего вида, поскольку собственный фрагмент зуба позволяет восстановить исходную морфологию и цветовые характеристики зуба. Однако, если сохраненный фрагмент претерпел цветовые изменения вследствие разрушения кровеносных сосудов пульпы, это может препятствовать плавному цветовому совмещению тканей зуба и фрагмента. В зависимости от объема остаточных тканей зуба такая ситуация не всегда вызывает опасения, так как в пришеечной зоне зубы, как правило, темнее, чем в зоне режущей кромки.

Клинические процедуры

Процедура прикрепления отломанного фрагмента зуба сходна с восстановлением зубов при помощи композитной реставрации, но имеется и ряд отличий. Во-первых, цветовой переход от остаточных структур зуба к присоединенному с применением композита фрагменту должен быть незаметным. Во-вторых, чтобы повысить устойчивость всего комплекса восстановленного зуба, рекомендуется провести регидратацию осколка, по меньшей мере, в течение 30 мин. перед его адгезивной фиксацией с помощью композита[10]. Последовательность можно представить следующим образом.

Этап 1. Отломанный фрагмент осторожно отделили от зуба, стараясь не повредить ни сам фрагмент, ни ткани зуба (рис. 38), и погрузили в стерильную воду на 30 мин.

Этап 2. Чтобы способствовать правильному расположению отколотого фрагмента, использовали силиконовый ключ (рис. 39).

Этап 3. Правый центральный резец изолировали при помощи ретракционной нити, а ткани зуба и фрагмента протравили и покрыли материалом OptiBond® Solo Plus. В силиконовый ключ внесли тонкий слой материала Herculite® XRV Ultra™ прозрачного оттенка, чтобы «связать» ткани зуба и отколотого фрагмента, затем провели фотополимеризацию. Ключ сняли и проверили расположение фрагмента с вестибулярной и небной сторон (рис. 40 и 41).

Этап 4. Пространство между зубом и фрагментом заполнили сочетанием дентинного материала оттенка A2 и эмалевого материала оттенка A2, что обеспечило незаметный и плавный цветовой переход (рис. 42 и 43).

Рис. 26: На все поверхности наносится адгезив, который затем фотополимеризуется.



Рис. 27 и 28: Внесение тонкого слоя (1–1,5 мм толщиной) материала прозрачного оттенка Incisal при помощи инструмента CompoRoller™ в силиконовый ключ, который используется как своего рода шаблон для выполнения небного пласта режущей кромки и обеспечения правильной длины реставрируемого зуба.

Рис. 29: Силиконовый ключ снят. Обратите внимание на первый слой реставрации.

Рис. 30: На мезиальные и дистальные края наносится тонкий слой дентинного материала для имитации эффекта «гало» на режущей кромке.

Рис. 31: Закругленный конический ручной инструмент позволяет сформировать мамелоны дентина.

Рис. 32: Инструмент CompoRoller™ с конической насадкой применяется для формирования анатомической структуры поверхности.

Рис. 33: Инструмент CompoRoller™ с цилиндрической насадкой применяется для формирования анатомической структуры поверхности.

Рис. 34: Эффект мамелонов дентина достигается нанесением дентинного материала на мезиальную сторону перед покрытием всей реставрации слоем эмалевого материала.

ФИНИШНАЯ ОБРАБОТКА И ПОЛИРОВКА

Завершающий этап композитной реставрации заключается в финишной обработке и полировке, благодаря которым обеспечивается долгий срок службы реставрации и отличный эстетический результат. Финишная обработка обеспечивает яркий блеск и низкий уровень шероховатости поверхности (Ra)[11], к тому же она важна и для здоровья ротовой полости в целом, так как уменьшает образование зубного налета и раздражение тканей десны. Более того, полировка дает ряд преимуществ, таких как повышение качества краевого прилегания, снижение микроподтекания и сохранение морфологии и окклюзионных контактов за счет усиления устойчивости к истиранию. Тип неорганического наполнителя, размер его частиц, а также степень наполненности влияют на полируемость композита[12]. Кроме того, разница в текстуре между наполнителем и полимерной матрицей и уровень конверсии (полимеризации) полимера сказываются на степени шероховатости поверхности. Еще ряд факторов, влияющих на финишную обработку, включает в себя гибкость и твердость финирующих материалов, прикладываемую силу, скорость вращения инструментов, длительность процедуры полировки. Современные светополимеризуемые композиты с уменьшенным размером частиц (например, нанонаполненные) и мелкозернистые вращающиеся инструменты позволяют с легкостью добиваться долговечного яркого блеска и гладкости поверхности[13].

Хотя применение полиэтиленовых матриц снижает необходимость в финишных процедурах, большинство композитных реставраций нуждается в финишной обработке и полировке, в ходе которых удаляются излишки композита и уточняются морфология и окклюзия. Более того, необходимо удалить поверхностный кислород-ингибированный слой, что позволяет увеличить прочность композита для повышения устойчивости и улучшения эстетического результата[14]. Однако какую поверхность можно считать по-настоящему гладкой? До сих пор нет единого мнения относительно того, до какой степени сглаживания микроморфологических неровностей должна быть обработана реставрация. По мнению некоторых авторитетных специалистов, микроскопические неровности поверхности не должны превышать критического порога скопления бактерий (Ra = 0,2 мкм), в то время как другие специалисты утверждают, что они должны равняться показателю шероховатости, характерному для естественных эмалевых поверхностей, участвующих в окклюзии[15]. Еще одним пороговым значением гладкости является показатель шероховатости менее 1 мкм[16], поскольку именно с таким параметром поверхность реставрации оптически выглядит гладкой, так как шероховатость естественной эмали определяется диапазоном от 0,3 мкм до 0,5 мкм.

Существуют различные методы финишной обработки и полировки – от препарирования многогранными (от 16 до 30 граней) вольфрам-карбидными борами и борами с тонким (размер зерна менее 25 мкм) алмазным напылением до использования абразивных дисков с покрытием из оксида алюминия (Al_2O_3), силиконовых и резиновых насадок, фетровых дисков с алмазной пастой, а также покрытие поверхности реставрации ненаполненными адгезивами. Выбор полировочной системы зависит от типа композита[17], объем контурирования определяется эстетикой и окклюзией, свою роль играет и знакомство клинициста с применяемой системой финишной обработки и опытом работы с ней. Как правило, по сравнению с гибридными и пакуемыми материалами микронаполненные и нанонаполненные композиты полируются до более яркого блеска. Если контуры реставрации нуждаются в значительной корректировке, лучше отдать предпочтение алмазному бору (а не многогранному карбидному инструменту), а затем обработать поверхности силиконовыми насадками, дисками и полировочными пастами. И наоборот, если морфология и топография поверхности не нуждаются в сколь-нибудь значительной модификации, идеальным начальным этапом станет обработка многогранными карбидными борами, после которых можно воспользоваться силиконовыми насадками, дисками и полировочными пастами. К тому же, при обработке пакуемых композитов может потребоваться больше абразивных инструментов по сравнению с полировкой микронаполненных и нанонаполненных композитов.

Клинические процедуры

В данном клиническом случае использовался полировочный набор Composite Surface Treatment Kit (KerrHawe SA, Switzerland), в который входят диски OptiDisc®, межпроксимальные полоски с покрытием из оксида алюминия (рис. 44), финишные многогранные боры, силиконовые полиры HiLuster и щетки для обработки поверхности алмазной полировочной пастой. Ниже приведена последовательность клинических процедур.

Этап 1. Все вращающиеся инструменты использовались в условиях обильной ирригации и на скорости, не превышавшей 50 000 мин$^{-1}$, для защиты и предотвращения разрывов мягких тканей применялась ретракционная нить. Излишки композита убрали при помощи дисков OptiDisc®. Сначала использовался самый грубый диск Extra Coarse с черным центром, а в конце процедуры использовался грубый/средний диск Coarse/Medium с синим центром. При помощи дисков были также воссозданы выступы на режущей кромке левого центрального резца в соответствии с аналогичной морфологией прикрепленного фрагмента правого центрального резца.

Этап 2. Топография на вестибулярной и небной сторонах была воссоздана при помощи многогранных финишных боров, после чего поверхность была отполирована насадками HiLuster.

Этап 3. Излишки композита в проксимальных зонах были сглажены при помощи межпроксимальных финирующих полосок с покрытием из оксида алюминия различной степени абразивности.

Этап 4. Последний этап заключался в полировке поверхности алмазной пастой до яркого блеска и глянца.

Рис. 35: Полная реконструкция завершается нанесением тонкого слоя прозрачного материала Incisal на ⅓ реставрации со стороны режущей кромки.

Рис. 36: Неделю спустя реставрация левого центрального резца была готова к финишной обработке и полировке.

Рис. 37: Вид реставрации левого центрального резца неделю спустя (в пришеечной зоне десневого края заметен оставшийся от предыдущих процедур фрагмент материала, который был впоследствии удален).

Рис. 38: Отделение отколотого фрагмента правого центрального резца.

Рис. 39: После регидратации фрагмент устанавливается корректно – при помощи силиконового ключа.

Рис. 40: Фрагмент, прикрепленный к собственным структурам зуба прозрачным материалом Herculite® XRV Ultra™ оттенка Incisal (вид с вестибулярной стороны).

Рис. 41: Фрагмент, прикрепленный к собственным структурам зуба прозрачным материалом Herculite® XRV Ultra™ оттенка Incisal (вид со стороны режущей кромки).

Рис. 42: Прикрепленный фрагмент и собственные структуры зуба (вид с вестибулярной стороны). Обратите внимание на незаметный цветовой переход.

Рис. 43: Прикрепленный фрагмент и собственные структуры зуба (вид со стороны режущей кромки). (Отмеченный на рис. 37 фрагмент в пришеечной зоне десневого края левого центрального резца удален).



Рис. 44: Диски OptiDisc® разного уровня абразивности вместе с межпроксимальной полоской.

Рис. 45: Реставрации по окончании финишной обработки и полировки – правильно воссозданная анатомия, текстура поверхности и плавный цветовой переход между собственными структурами зуба и композитным материалом.

Рис. 46: По окончании лечения (вид с вестибулярной стороны). (Сравните с рис. 2 и 5).

Рис. 47: По окончании лечения (вид со стороны режущей кромки). (Сравните с рис. 3 и 7).

Рис. 48: По окончании лечения (вид с вестибулярной стороны). (Сравните с рис. 1).

Рис. 49: Фотография лица пациента после лечения.

На рис. 45 представлена реставрация правильной анатомической формы после финишной обработки и полировки с плавным и незаметным цветовым переходом между сохранившимися структурами зуба, композитной реставрацией и прикрепленным фрагментом. Выступы режущей кромки левого центрального резца повторяют контур режущей кромки правого центрального резца, а поверхность обладает адекватными блеском и текстурой. Пациенту была предоставлена капа, проведено дополнительное обучение правильной гигиене ротовой полости, а также даны рекомендации по регулярному посещению стоматолога для наблюдения за ситуацией или по срочному обращению к специалисту в случае возникновения симптомов поражения корневых каналов.

ПОСЛЕОПЕРАЦИОННЫЕ РЕЗУЛЬТАТЫ

Послеоперационные результаты представлены на фотографиях (рис. 46–48), сделанных две недели спустя после лечения. Судя по ним, можно отметить следующее:

- безупречное состояние десневых тканей;
- правильная анатомическая форма композитной реставрации левого центрального резца;
- незаметный переход между композитом и собственными тканями зуба;
- мамелоны в дентине коронковой части реставрации левого центрального резца;
- эффект «гало» на режущей кромке, опалесценция, транслюсценция реставрации режущего края левого центрального резца, повторяющие характеристики прикрепленного фрагмента правого центрального резца.

Важно отметить, что композитная реставрация левого центрального резца похожа на восстановленный правый центральный резец, но не повторяет его в точности. Тому есть причина. Во-первых, клинически сложно выполнить идеальную копию в технике прямой композитной реставрации. Во-вторых, в естественном зубном ряду практически невозможно найти два совершенно одинаковых зуба, а тщательное копирование одного из зубов выглядит крайне неестественно, поскольку в природе такое встречается редко. Природа, скорее, творец, а не педант. Наконец, любые искусственные конструкции и реставрации должны соответствовать собственным зубам и гармонично вливаться в их ряд.

Фотографии пациента, представленные на рис. 49 и 50, позволяют удостовериться в том, что восстановленная эстетика зубов гармонично смотрится в улыбке.

ЗАКЛЮЧЕНИЕ

Острая травма зуба не только представляет серьезную сложность для клинициста, но и является причиной подавленного состояния пациента. После оказания скорой помощи, в задачи которой входят облегчение болевых симптомов и асептическая обработка, цель заключается в том, чтобы спасти максимальный объем собственных тканей зуба. Восстановление здоровья, функции и эстетики достигается путем прямой композитной реставрации, которая представляет собой более щадящую методику по сравнению с непрямыми процедурами, требующими удаления значительного объема собственных тканей зуба, что подвергает травмированный зуб еще большему риску. Прямая реставрация с опорой на силиконовый ключ является наиболее щадящей и минимально инвазивной, но требует от клинициста определенного терпения и опыта, а также вынуждает пациента переносить довольно длительные приемы у стоматолога. Сохраненные и адекватно выглядящие отколотые фрагменты представляют собой идеальный реконструкционный материал, позволяющий восстанавливать исходную морфологию и эстетику зубов.

Использованная литература

1. Belcheva A. B., Indzhova K. N., Manolova M. S., Stefanov R. S., Mileva S.P. Prevalence of crown fractures of permanent incisors in schoo children aged 7–11 years from Plovdiv. Folia Med, 2008; 50(2): 43–9.
2. Ahmad I. Protocols for predictable aesthetic dental restorations. 2006, Blackwell Munksgaard, Oxford, UK.
3. Jafarzadeh H., Rosenberg P. A. Pulse oximetry: review of a potential aid in endodontic diagnosis. J Endod. 2009 Mar; 35(3):329–33.
4. Terry D., Leinfelder K. F., Geller W. Aesthetic & Restorative Dentistry: Material Selection & Technique. 2009, Everest Publishing Media, Minnesota, USA.
5. Yu B., Ahn J. S., Lim J. I., Lee Y. K. Influence of TiO(2) nanoparticles on the optical properties of resin composites. Dent Mater. 2009 Apr 30.
6. Rodrigues S. A. Jr., Ferracane J. L., Della Bona A. Flexural strength and Weibull analysis of a microhybrid and a nanofill composite evaluated by 3- and 4-point bending tests. Dent Mater. 2008; 24(3):426–31.
7. Cunha L. G., Alonso R. C., Neves A. C., de Goes M. F., Ferracane J. L., Sinhoreti M. A. Degree of conversion and contraction stress development of a resin composite irradiated using halogen and LED at two C-factor levels. Oper Dent. 2009 Jan-Feb; 34(1):24–31.
8. Milnar F. J. Selecting nanotechnology-based composites using colorimetric and visual analysis for the restoration of anterior dentition: a case report. J Esthet Restor Dent. 2004; 16(2):89–100.
9. Eid H., White G. E. Class IV preparations for fractured anterior teeth restored with composite resin restorations. J Clin Pediatr Dent. 2003; 27(3):201–11.
10. Capp C. I., Roda M. I., Tamaki R., Castanho G. M., Camargo M. A., de Cara A. A. Reattachment of rehydrated dental fragment using two tecniques. Dent Traumatol. 2009; 25(1):95–9.
11. Paravina R. D., Roeder L., Lu H., Vogel K., Powers J. M. Effect of finishing and polishing procedures on surface roughness, gloss and color of resin-based composites. Am J Dent. 2004 Aug; 17(4):262–6.
12. Turkun L. S., Turkun M. The effect of one-step polishing system on the surface roughness of three esthetic resin composite materials. Oper Dent 2004; 29(2):203–211.
13. Baseren M. Surface roughness of nanofill and nanohybrid composite resin and ormocer-based tooth-coloured restoative materials after several finishing and polishing procedures. J Biomater Appl 2004;19(2):121–134.
14. Ruyter I. E. Unploymerized surface layer on sealants. Acta Odontol Scand 1981; 39:27–32.
15. Ono M., Nikaido T., Ikeda M., Imai S., Hanada N., Tagami J., Matin K. Surface properties of resin composite materials relative to biofilm formation. Dent Mater J. 2007 Sep; 26(5):613–22.
16. Chung K. H. Effects of finishing and polishing procedures on the surface texture of resin composites. Dent Mat 1994; 10(5):325–330.
17. Scheibe K., Almeeida K., Medeiros I., Costa J., Alves C. Effects of different polishing systems on the surface roughness of microhybrid composites. J Appl Oral Sci, 2009; 17(1):21–6.

NX3. Третье поколение Nexus®

Действительно универсальный.

NX3 устанавливает новый стандарт цементов для постоянной фиксации.

NX3 — это универсальная композитная система для постоянной фиксации любых непрямых реставраций, имеющая инновационный химический состав и обеспечивающая непревзойденный эстетический результат и адгезию. Вы можете выбрать между двумя системами подачи материала: цемент двойного отверждения (база/катализатор) в двойном шприце для автоматического смешивания и светоотверждаемый цемент в отдельном шприце (только база) для фиксации нескольких виниров в ситуациях, когда требуется неограниченное рабочее время. Специальная инициирующая система, не содержащая аминов, обеспечивает отличную стабильность цвета для достижения долгосрочных эстетических результатов.

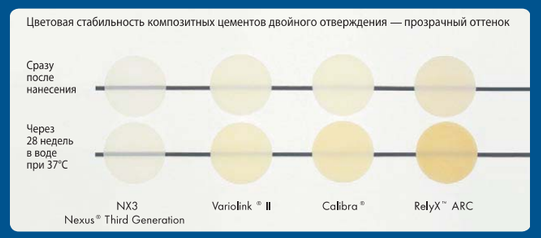

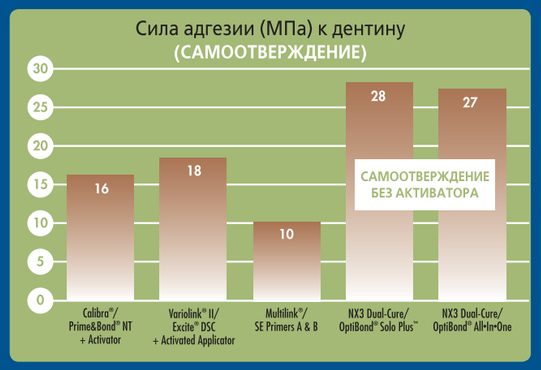

Характеристики и преимущества

- **Простота использования**
  Благодаря двойному шприцу не требует замешивания.
- **Возможность отверждения только светом**
  Для фиксации виниров в ситуациях, когда требуется неограниченное рабочее время.
- **Великолепная адгезия к любым поверхностям**
  Дентин, эмаль, блоки CAD/CAM, керамика, фарфор, композит, металл.
- **Совместим с традиционными и самопротравливающими адгезивами**
  При применении техники тотального протравливания активатор двойного отверждения не требуется.
- **Превосходная цветовая стабильность**
  Длительное сохранение эстетики при использовании как цемента двойного отверждения, так и отверждаемого только светом.
- **Простота удаления излишков**
  Излишки легко удаляются по достижении материалом состояния геля.

Фиксация реставраций: советы и секреты для получения предсказуемого эстетического результата

Монтри Чантарамунгкорн, Таиланд

Профессор Монтри Чантарамунгкорн является сотрудником кафедры реставрационной стоматологии стоматологического факультета Университета Чианг-Май в пригороде г. Бангкока, Таиланд.

Данная статья впервые была опубликована в журнале «Косметическая стоматология» выпуск 1/2008, том 2.

Для получения приемлемых клинических результатов стоматологические цементы должны образовывать прочную связь за счет механического сцепления и адгезии, обладать адекватной устойчивостью к растворению в полости рта, высокой прочностью при растяжении и хорошими рабочими свойствами: в частности, приемлемым рабочим временем и временем отверждения, биологической совместимостью с субстратом.

Для эстетических реставраций (как керамических, так и композитных) широко применяются композитные цементы; их популярность связана с тем, что они лишены таких недостатков как растворимость и слабая адгезия, которые были присущи материалам предыдущих поколений. Реставрационная стоматология постоянно меняется – частично это вызвано обнаружением новых клинических применений уже существующих и разработкой новых стоматологических материалов.

Недавно компания Kerr представила материал NX3 – новый композитный цемент двойного отверждения, обладающий следующими характеристиками:

- запатентованная инициирующая система, не содержащая аминов, и оптимизированная полимерная матрица;
- упрощенная система внесения: шприц для автоматического смешивания цемента двойного отверждения позволяет избежать ручного смешивания материала;
- возможность отверждения только светом позволяет использовать данный цемент при фиксации виниров и других реставраций, требующих неограниченного времени рабочего состояния цемента;
- отличная адгезия к любым поверхностям: дентин, эмаль, блоки CAD/CAM, керамика, фарфор, композит, металл;
- совместимость с традиционными и самопротравливающими адгезивами, при применении техники тотального протравливания активатор двойного отверждения не требуется;
- превосходная цветовая стабильность: длительное сохранение эстетики при использовании как цемента двойного отверждения, так и отверждаемого только светом;
- оптимальные рабочие характеристики: излишки легко удаляются по достижении материалом состояния геля.

В данной статье рассматривается адгезивная техника применения нового цемента NX3 для фиксации реставраций из стеклокерамики с добавлением лейцита.

Процедуру фиксации на композитный цемент можно разделить на шесть этапов.

Этап 1. Примерка и проверка цветового соответствия полученной из лаборатории реставрации.

Этап 2. Адгезивная обработка внутренней поверхности реставрации.

Этап 3. Адгезивная обработка поверхности зуба.

Этап 4. Фиксация на цемент.

Этап 5. Проверка и корректировка окклюзии.

Этап 6. Финишная обработка и полировка.

КЛИНИЧЕСКИЙ СЛУЧАЙ

Пациент 27 лет обратился в клинику по поводу неэстетического просвечивания сквозь десну металлокерамических коронок, стоящих на центральных резцах верхней челюсти (рис. 1, 2). После замены этих коронок на новые стеклокерамические реставрации (Empress Esthetic) (рис. 3), зафиксированные на цемент NX3, последние создали гармоничное сочетание с соседними зубами и профилем десны (рис. 4, 5).

Этап 1. Примерка и проверка цветового соответствия полученной из лаборатории реставрации.

Первичная проверка краевого прилегания и проксимальных контактов полученной из лаборатории реставрации была проведена на литой модели. Чем лучше прилегание, тем легче впоследствии удалить излишки цемента и тем меньше риск удаления не излишнего, а необходимого для фиксации коронок цемента (рис. 6).

Оттенки гелей для примерки реставраций соответствуют как цементам двойного отверждения, так и цементам, отверждаемым только светом – это огромное преимущество, когда речь идет об эстетической реставрации. В стартовый набор NX3 входят гели трех оттенков: желтый, прозрачный и белый, однако в продаже имеются и другие цвета. В своей практике я чаще всего использую прозрачный, белый и опаковый оттенки. В данном случае был использован прозрачный материал, при этом цвет коронок напрямую сравнивался с цветом соседних зубов (рис. 7).

Посадка и соответствие цвета реставраций были проверены с применением примерочного геля. Этот этап очень полезен для определения окончательного оттенка реставраций, зафиксированных на цемент того же цвета, что и гель. В данном случае был использован прозрачный гель (рис. 8).

На данном этапе возможна лишь минимальная корректировка реставрации, при необходимости в большой корректировке коронку необходимо отправить обратно в лабораторию, а ее фиксацию на цемент отложить до следующего визита.

Этап 2. Адгезивная обработка внутренних поверхностей реставрации.

После того как примерочный гель был тщательно смыт, а коронка осторожно просушена струей воздуха, внутренняя поверхность керамической реставрации была обработана 5% плавиковой кислотой в течение 60 сек. Такая обработка способствует оптимальным морфологическим изменениям поверхности реставрации для проникновения в нее силанового праймера (рис. 9). В случае керамики данного типа силан способствует улучшению смачиваемости шероховатой внутренней поверхности коронки для последующего нанесения цемента (рис. 10).

После подсушивания силанового праймера воздухом в течение 2 минут внутренняя поверхность реставрации стала блестящей (рис. 11). В период между адгезивной обработкой внутренней поверхности и фиксацией реставрацию следует защищать от светового воздействия (рис. 12).

Этап 3. Адгезивная обработка поверхности зуба.

Для полного удаления временного цемента и загрязнений использовался инструмент OptiClean®. Он удаляет все следы временного цемента и обеспечивает абсолютную чистоту всей поверхности препарированного зуба. OptiClean® является одноразовым инструментом, его диаметр на кончике составляет 1,6 мм, что позволяет без труда обрабатывать проксимальные поверхности (рис. 13).

После окончательного удаления временного цемента

Рис. 1.

Рис. 2.

Рис. 3.

Рис. 4.

Рис. 5.

Рис. 6.

Рис. 7.

Рис. 8.

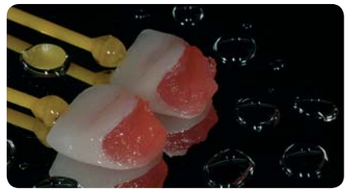

Рис. 9.

Рис. 10.

Рис. 11.

Рис. 12.

операционное поле и препарированные зубы были надлежащим образом подготовлены к дальнейшей работе: для этого на соседние зубы была нанесена герметичная пленка. Ретракция десны была осуществлена при помощи ретракционной нити Ultrapak № 00 (рис. 14).

Согласно данным производителя, цемент NX3 совместим как с самопротравливающими адгезивами (OptiBond® All-In-One), так и с адгезивами тотального протравливания (OptiBond® Solo Plus, OptiBond® FL) и создает прочную связь вне зависимости от того, подвергается ли он отверждению только светом или двойному отверждению. В данном случае я предпочел использовать адгезивную систему тотального протравливания (OptiBond® FL).

Тотальное протравливание эмали, дентина и поверхности композита осуществлялось в течение 15 сек. при помощи протравливающего геля (37,5% фосфорная кислота) производства компании Kerr. Затем протравливающий гель был полностью смыт обильным количеством воды (рис. 15).

После промывания и подсушивания воздухом протравленная поверхность была доведена до необходимого влажного состояния. На подготовленную поверхность легкими втирающими движениями нанесли праймер OptiBond® FL в течение 15 сек. Еще одно подсушивание в течение 5 сек. позволило удалить летучий растворитель. После этой процедуры поверхность дентина/эмали должна слегка блестеть (рис. 16–19). Затем на поверхность был нанесен адгезив OptiBond® FL. Фотополимеризация не рекомендуется! Теперь поверхность зуба готова к фиксации коронки на цемент NX3 двойного отверждения.

Этап 4. Фиксация на цемент.

Композитный цемент NX3 двойного отверждения был нанесен на предварительно подготовленную внутреннюю поверхность реставраций (рис. 20). Размещение реставраций на препарированных зубах было осуществлено вручную путем легкого надавливания на резцовый край коронок (рис. 21 и 22), это было сделано сразу же после внесения цемента в реставрации. Излишки цемента в гелеобразном состоянии были легко удалены при помощи острой интерпроксимальной гладилки (рис. 23). В процессе позиционирования реставраций следует избегать попадания на них прямого света. В этот момент процедуры на коронки следует нажать сильнее, чтобы убедиться в том, что они полностью надеты на зубы, а толщина цементного слоя минимальна.

После удаления излишков цемента и снятия ретракционной нити все поверхности были фотополимеризованы в течение 20 сек. при помощи высокомощной светодиодной лампы (рис. 24–27). Хотя мы и применили цемент двойного отверждения, использование света способствует лучшей полимеризации и образованию более прочной связи с поверхностью зуба. При работе с цементами двойного отверждения фотополимеризацию следует проводить в самый последний момент. Это позволяет добиться максимального уровня конверсии цемента после активации светом, что снижает риск чрезмерного поглощения воды.

Этап 5. Проверка и корректировка окклюзии.

После фиксации коронок на цемент была проведена осторожная корректировка окклюзии. Ее можно выполнить путем проверки смыкания зубов при поперечных и продольных движениях челюсти. Чрезмерно выступающие точки реставраций могут быть откорректированы при помощи тонкого алмазного бора на высокоскоростном наконечнике (рис. 28–30).

Рис. 26. Стрелка указывает на небольшое количество излишков цемента, которые были удалены при помощи тонкой гладилки IPC и нити Superfloss.

Рис. 13.

Рис. 14.

Рис. 15.

Рис. 16.

Рис. 17.

Рис. 18.

Рис. 19.

Рис. 20.

Рис. 21.

Рис. 22.

Рис. 23.

Рис. 24.

Рис. 25.

Рис. 26.

Рис. 27.

Рис. 28.

Рис. 29.

Рис. 30.

Рис. 31.

Рис. 32.

Рис. 33.

Рис. 34.

Рис. 27. Рентгенологическое обследование подтвердило полное удаление излишнего цемента и адаптивность реставрации по краю коронки. Обратите внимание на малую толщину слоя цемента NX3.

Этап 6. Финишная обработка и полировка.

Керамическая поверхность, скорректированная при помощи алмазного бора, была затем снова отполирована до яркого блеска с применением инструментов OptraFine (Ivoclar Vivadent) – новой, высокоэффективной системы насадок для полировки керамики, дающей прекрасное сочетание эффективности работы и совершенства результатов. Межпроксимальные края керамических реставраций ниже уровня десны были отполированы при помощи полосок Epitex Strips (GC). Эти полоски исключительно тонкие за счет того, что абразивные частицы держатся на их поверхности не за счет клеевого слоя. Это также облегчает доступ к контактным поверхностям и помогает свести к минимуму повреждение десны.

ЗАКЛЮЧЕНИЕ

Идеальный материал для фиксации реставрации должен обеспечивать:

- прочную связь между соединяемыми структурами;
- качественное краевое прилегание, а также дополнительные характеристики, такие как:
  - а) оптимальные биомеханические свойства;
  - б) низкий уровень растворимости в ротовой полости;
  - в) рентгеноконтрастность;
  - г) увеличенное рабочее время и время отверждения для простоты манипуляций с материалом;
  - д) достаточную вязкость для надлежащего позиционирования реставраций;
  - е) оптимальные эстетические свойства.

В настоящее время ни один из имеющихся в продаже цементов не является идеальным материалом для всех клинических случаев. Цемент NX3 был создан в соответствии с описанными выше требованиями. Благодаря этому универсальному продукту клиницисты могут выполнять фиксацию эстетичных коронок, виниров, вкладок, накладок, реставраций, изготовленных с применением системы CAD/CAM, получая при этом надлежащие и более предсказуемые с эстетической точки зрения результаты.

Gel Etchant

Новая экономичная упаковка протравливающего геля

Представляем вашему вниманию новую экономичную упаковку протравливающего геля Kerr Gel Etchant, которая позволяет снизить цену за грамм почти в 3 раза.

Благодаря своим потребительским качествам данный продукт является одним из наиболее популярных и востребованных в своем классе.

Характеристики и преимущества

- **Идеальная вязкость**
  Остается на месте нанесения, не растекается.
- **Однородная консистенция**
  Аккуратное и простое применение.
- **Яркий пурпурный цвет**
  Легко различим.
- **Легко смывается**
  Удобство в работе.

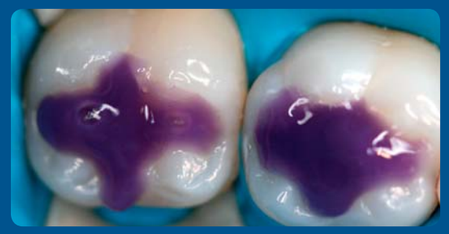

Состав новой упаковки:

- **Большой шприц 30 г Gel Etchant для заправки**
- **2 внутриротовых пластиковых шприца для внесения геля**
- **30 насадок для шприцев**
- **1 коннектор для заправки внутриротовых шприцев**

Новая упаковка является дополнением к существующему набору Gel Etchant Pack 3 x 3 г.

Необязательное косметическое лечение: принципиальный подход «Лечить или нет»

Роберт А. Лоу

Д. стом. н., член Академии общей стоматологии,
член Международного стоматологического колледжа,
член Международной стоматологической академии,
член Американского колледжа стоматологов,
член Международной академии челюстно-лицевой эстетической стоматологии

«ЭТИЧЕСКАЯ ДИЛЕММА»?

В наше время заниматься стоматологией одно удовольствие! Благодаря постоянному совершенствованию новых материалов и технологий сегодня мы в состоянии принести пациенту больше пользы, чем когда-либо за всю историю нашей профессии. Стоматология эволюционировала, перестав быть «профессией реагирования», когда лечение проводилось только после того как 1) болезнь достаточно прогрессировала или 2) происходил перелом зуба, и стала «упреждающей профессией», нацеленной на предотвращение развития заболеваний и минимальную инвазивность.

Консервативный подход к лечению как философия себя исчерпал. Как однажды заметил д-р Гарольд Шевелл (Harold Shavell)[1]: «Множество зубов было принесено в жертву на алтарь ложного консерватизма». Сегодня это замечание верно как никогда. Нам уже не приходится удалять здоровые ткани зуба, следуя структурным требованиям к реставрационным материалам: к таким как, например, литые золотые коронки или серебряная амальгама. Адгезивные технологии продвинулись настолько далеко, что благодаря микромеханической связи мы получили возможность восстанавливать порциями реставрационного материала естественных оттенков собственные структуры зуба, а также добиваться не только нормальной истираемости, но и обеспечения поддержки оставшихся тканей зуба. Так в чем же дилемма?

Как однажды заметил Шевелл: «Множество зубов было принесено в жертву на алтарь ложного консерватизма».

Возможность предсказуемой адгезии очень тонких слоев реставрационного материала натурального цвета и отличные долгосрочные результаты позволили сформироваться новому направлению в стоматологической практике — косметической стоматологии. За последние двадцать лет материалы и технологии совершенствовались, благодаря чему многие методики, ранее не признаваемые «старой школой», стали превосходными, долговечными и клинически оправданными способами лечения. Сегодня существует возможность реставрации минимально отпрепарированных зубов при помощи материалов с естественными оттенками. Благодаря современным адгезивным технологиям стоматолог может «ламинировать»[2] поверхность зубов с помощью тонких слоев хрупкого реставрационного материала, и такая реставрация будет устойчива к сколам в процессе жевания.

Таким образом, пациенты, которых не устраивает полученная ими от матери-природы улыбка, теперь могут принять решение о необходимости «преображения улыбки», дающее возможность исправить эстетические несовершенства, связанные с формой, местоположением, размером и цветом зубов. В течение долгих лет такие пациенты были вынуждены мириться с неудовлетворительной эстетикой своих зубов. Ортодонтия способна выровнять зубной ряд, но не в состоянии справиться с морфологическими аномалиями или проблемами, связанными с цветом зубов. Только сейчас мы начинаем понимать, какое значение для психологического состояния пациента может иметь нарушение эстетики зубов. Многие стоматологи по-прежнему убеждены, что вмешательство в ткани здорового зуба является нарушением клятвы Гиппократа, даже если сам пациент выражает недовольство эстетическим состоянием своих зубов, и считают необходимым «отговорить пациента от необязательного лечения». В наше время нет нужды придерживаться подобного старомодного мышления. Достаточно просто обратиться с вопросом к тем пациентам, которые «пожертвовали» несколькими долями миллиметра собственных зубов, и узнать, стоила ли игра свеч. А ведь именно к этому все и сводится — к соотношению между рисками и получаемой пользой. Стоит ли подвергать пациента риску утраты незначительного объема структур зуба, если такое вмешательство принесет положительный и долговечный косметический эффект? По признанию множества пациентов, которым не посчастливилось родиться с идеальными зубами, необязательное косметическое стоматологическое лечение изменило их жизнь, подарив желанную улыбку. Далее приводится один из таких случаев.

ИСТОРИЯ ОДНОЙ ПАЦИЕНТКИ: АНАТОМИЯ УЛЫБКИ

К нам в клинику обратилась 21-летняя пациентка, признавшаяся, что всю свою жизнь она стесняется улыбаться.

Пациентка страдала врожденным пороком, известным

под названием микродентизм или микродонтия, вследствие чего ее постоянные зубы претерпели морфологические изменения и сохранили настолько малый размер, что практически между всеми зубами от моляров к центру возникли заметные диастемы. Щечные бугры клыков и премоляров выглядели как заостренные пики. Поэтому молодая женщина выглядела так, словно у нее детские зубы (рис. 1–3). Помимо этого наблюдалась окклюзия моляров по I классу на фоне недеструктивного жевательного рисунка.

Пациентка не жаловалась на болезненные ощущения в мышцах, не было также и признаков дисфункции височно-нижнечелюстного сустава. Помимо ряда небольших реставраций в ее стоматологической карте не содержалось ничего примечательного. Большинство стоматологов согласилось бы с тем, что у пациентки «хорошие зубы» — с точки зрения отсутствия показаний к лечению. Однако, по мнению самой пациентки, ничего «хорошего» у нее во рту не было. Форма верхней и нижней челюстных дуг была нормальной, зазор между ними также соответствовал норме (рис. 4 и 5). Казалось, что подобное равномерное расстояние между зубами может образоваться только в результате выравнивающего ортодонтического лечения. Минимальное межокклюзионное расстояние означало, что любое препарирование под полную коронку приведет к стачиванию зубов по окклюзионной поверхности практически «под корень» до минимальной высоты по осевой линии. Проблема заключалась в восстановлении благоприятной эстетики без избыточного препарирования зубов с сохранением исходного вертикального окклюзионного расстояния. Дополнительно процесс лечения осложняло то, что пациентке приходилось приезжать на прием из одного штата в другой, преодолевая путь от Техаса до Северной Каролины.

После полного рентгенологического обследования и аналитического моделирования в одной из техасских стоматологических клиник, было решено провести лечение всех премоляров. Моляры верхней и нижней челюсти решили оставить без вмешательства для сохранения исходной окклюзионной высоты. Поскольку высота клинических коронок зубов от шейки до режущей кромки была сравнительно небольшой, пациентке было рекомендовано провести хирургическое удлинение коронок в местной пародонтологической клинике, чтобы получить максимальные показатели осевой длины зубов. Шесть месяцев было отведено на заживление тканей, после чего приступили к реставрационному лечению. Стратегия лечения заключалась в том, чтобы провести препарирование фронтальной группы зубов и премоляров верхней и нижней челюсти, снять рабочие оттиски, замерить межокклюзионное расстояние и высоту, провести анализ и, без участия зуботехнической лаборатории, самостоятельно выполнить временные реставрации на основании воскового моделирования, сделанного в лаборатории до начала лечения (рис. 6). Спустя один месяц пациентка должна была вернуться для установки постоянных реставраций и последующей корректировки окклюзии. Планировалось, что дальнейшее врачебное наблюдение она будет проходить в Техасе.

ПРЕОБРАЖЕНИЕ УЛЫБКИ: НАСКОЛЬКО ВАЖНЫ САМИ ЗУБЫ?

Методика препарирования заключалась в том, чтобы подготовить зубы к фиксации 360° «миникоронок» на шести передних зубах верхней челюсти. Складывалось ощущение, что для оптимизации эстетики десневых тканей необходимо провести препарирование зубов по всей окружности. Однако объем препарирования в осевом измерении и со стороны режущей кромки должен был быть минимальным и не превышать полмиллиметра. Оказалось, что достаточно было просто снять выступы и возвышения по всей линии, чтобы лаборатория получила четкие контуры — аналогично препарированию детских зубов под стальные коронки. Передние зубы нижней челюсти, разделенные не такими крупными промежутками, следовало обработать на три четверти как под рамочный керамический винир.

Выбор дизайна препарирования премоляров потребовал творческого подхода. Мы планировали сохранить функциональные контакты в эмалевом слое и обойтись без обтачивания окклюзионных поверхностей. Но в ряде межпроксимальных зон имелись признаки кариозного поражения, и установка реставраций только на вестибулярных поверхностях привела бы к ухудшению контуров лингвальных межзубных промежутков, что вызвало бы риск застревания в них фрагментов пищи. Было решено сделать модифицированное препарирование под стандартный вестибулярный винир[3], которое позволило бы восстановить контуры лингвальных межзубных промежутков, удалить кариозные ткани, а также создать защиту от смещения в вестибулярном направлении, оставив при этом эмаль на окклюзионной поверхности интактной. Эту методику автор предлагает называть «манипуляцией Лебда» для виниров (по фамилии пациента, для которого она была впервые разработана).

Диастему между премолярами разделили на равные части и перекрыли проксимальными краями двух соседних реставраций. На рис. 7 показаны зубы после препарирования. После этого была измерена глубина проксимальной зубодесневой борозды на передних зубах верхней челюсти при помощи пародонтологического зонда. В среднем, глубина борозды достигала трех миллиметров.

Расстояние (диастему) между премолярами разделили на равные части и перекрыли проксимальными краями двух соседних реставраций.

Затем с помощью диодного лазера (EZ Lase: Biolase Technologies) в мягких тканях межзубного пространства были сформированы небольшие промежутки треугольной формы, чтобы создать иллюзию межзубных сосочков с вестибулярной стороны (рис. 8). Благодаря этому, а также небольшому понижению уровня интерпроксимального края керамисту удалось создать такой профиль прорезывания, который раздвигал бы межпроксимальные ткани и закрывал зазор. Также эта методика позволяет избежать уступов в керамике и устраняет так называемые черные треугольники. Помимо межзубных участков все финишные очертания препаровки зубов располагались по гребню десневых тканей или слегка над десной. С обеих зубных дуг сняли рабочие оттиски (рис. 9), причем ретракции десны и контроля за кровотечением не потребовалось.

С помощью бисакрилового материала (Luxabite: Zenith/DMG) выполнили оттиск зубов передней группы, попросив пациентку сомкнуть челюсть так, чтобы моляры встали в нормальную вертикальную окклюзию. Затем был проведен анализ моделей, чтобы соотнести местоположение реставраций верхних зубов с основанием верхней челюсти. Из временного материала (Venus Provisional Material: Heraeus Kulzer) были выполнены бисакриловые временные реставрации с применением четкого шаблона, сделанного из зуботехнического гипса с копии лабораторной восковой модели. Временные реставрации зафиксировали при помощи текучего полимерного материала (Venus Flow: Heraeus Kulzer) и техники «точечного протравливания»[4], а излишки адгезива удалили перед фотополимеризацией при помощи кисточки Keystone № 2 (Paterson Dental). Финишная обработка краев проводилась высокоскоростным 30-гранным финишным бором (Brasseler USA). Временные бисакриловые реставрации были отполированы резиновыми полировочными насадками (Enhance Points: Dentsply/Caulk), а затем полировочными щетками (Occlubrush: Kerr). Окончательный вид временных реставраций представлен на рис. 10 и 11. Обратите внимание на невероятное преображение «маленькой девочки» во взрослую женщину. Эстетика красивой улыбки в самом деле окрыляет.

УСТАНОВКА КЕРАМИЧЕСКИХ РЕСТАВРАЦИЙ: МОМЕНТ ИСТИНЫ

Наша пациентка, как и многие современные пациенты, обратилась с просьбой сделать ей «яркую белую» улыбку. Основная сложность при работе с такими пациентами заключается в том, чтобы создать реставрации с естественными очертаниями и формой, которые по яркости превосходили бы естественные зубы, но при этом обладали бы такими же оптическими характеристиками, транслюсцентностью режущей кромки и полихроматизмом, свойственным зубам природных оттенков. Керамические реставрации были сделаны из материала Venus Porcelain (Heraeus) (рис. 12 и 13). Согласно информации производителя, этот синтетический кварц позволяет выполнять реставрации, не уступающие по природному изяществу естественным зубам[5].

Пациентка была записана на прием для установки постоянных реставраций спустя приблизительно четыре недели после препарирования. Состояние мягких тканей после снятия временных реставраций являлось неудовлетворительным для проведения процедур адгезии. Наблюдалось общее покраснение эпителия зубодесневой борозды, а также некоторое смещение тканей в краевых зонах (рис. 14). Адекватную среду для адгезивной процедуры мы легко обеспечили благодаря применению препарата Expasyl (Kerr Corporation). Препарат нанесли вокруг отпрепарированных поверхностей и аккуратно утрамбовали при помощи влажного ватного тампона в апикальном направлении (рис. 15). По прошествии двух минут Expasyl смыли воздушно-водной струей (рис. 16). Комбинированное действие этого препарата, обеспечившее высушивание зубодесневой борозды и остановку кровотечения, в сочетании с отведением десневых тканей позволило добиться идеального состояния рабочей зоны для фиксации керамики. Каждую из керамических реставраций зубов верхней челюсти примерили по отдельности, чтобы оценить краевое прилегание, после чего была проведена примерка всех реставраций вместе для проверки контактов и общего внешнего вида. Затем все реставрации были зафиксированы при помощи цемента двойного отверждения прозрачного оттенка (NX3: Kerr Corporation).

Мы все имеем потенциальную возможность оказать глубокое влияние на жизнь наших пациентов, повысить их самооценку и улучшить представление о себе.

Аналогичные манипуляции повторили и с реставрациями на нижней челюсти. После фиксации реставраций с помощью артикуляционной бумаги (Accufilm 2: Parkell) была проведена проверка вертикального прикуса и коррекция окклюзии там, где это было необходимо. Затем провели проверку и коррекцию окклюзии при латеральном и мезиальном надкусе. Все откорректированные участки отполировали при помощи полировочных насадок для керамики (Brasseler USA). По итогам реставрации у пациентки наблюдалось переднее ведение и дизокклюзия (несмыкание) клыков (рис. 17–21).

ЭПИЛОГ

Щадящая косметическая стоматология и право пациента получить желаемое лечение.

Описанный здесь клинический случай вне всякого сомнения радикально изменил жизнь пациентки. Положительные изменения в улыбке будут приносить ей радость в течение долгих лет. Таким образом, мы все имеем потенциальную возможность оказать глубокое влияние на жизнь наших пациентов, повысить их самооценку и улучшить представление о себе благодаря косметическому стоматологическому лечению. Но есть среди наших коллег и те, кто считает косметическое вмешательство по желанию пациента «неэтичным» и «ненужным». Кому же решать, является ли такое лечение оправданным? Кто определит, широка ли диастема и эстетична ли улыбка? Современный этап развития стоматологии накладывает на нас обязанность не только правильно поставить диагноз и провести лечение стоматологических заболеваний, но и предложить варианты решения косметических проблем, связанных с зубами. Помните, что зубы «хороши» только тогда, когда сам пациент ими доволен. Как специалисты, мы должны помнить о том, что мы лечим не только сами зубы, но и их обладателя (рис. 22–23).

Д-р Роберт Лоу (Robert Lowe) ведет собственную частную практику в г. Шарлотт штата Северная Каролина. Он является членом Академии общей стоматологии, Международного стоматологического колледжа, Международной стоматологической академии и Американского колледжа стоматологов; в 2004 г. д-р Лоу был удостоен награды им. Гордона Кристенсена за блестящие лекции, а в 2005 г. получил статус дипломанта Американского совета по эстетической стоматологии. Связаться с ним можно по электронной почте по адресу: boblowedds@aol.com.

Оригинал статьи опубликован в журнале Oral Health.

Использованная литература

1. Shavell H. M., Lecture For Honors Day At Loyola University School Of Dentistry, April, 1980. Nash RW, «Subtle Changes, Brighter Smiles With Porcelain Veneers», Compendium, 1994, 15(1): pp. 8–12.
2. Lowe R. A., «The Contact Lens Inlay/Onlay Veneer: A Combination Of Structural Strength And Esthetic Beauty», Contemporary Esthetics And Restorative Practice, Volume 5, Number 7, July 2001, pp. 50–55.
3. Lowe R. A., «Tips For Successful Provisional Restorations — Every Time For Every Case», Dental Products Reports, October 2002, pp. 68–72.
4. Lowe R. A., «Matching Existing Natural Teeth With Ease And Predictability In The Esthetic Zone», Contemporary Esthetics And Restorative Practice, Vol.6, No. 12, December 2003, pp. 54–59.

Рис. 1: Общий вид: лицо 21-летней пациентки. Неудовлетворительная эстетика улыбки связана с врожденным пороком, известным под названием микродонтия или микродентизм.

Рис. 2: Улыбка пациентки (без ретрактора). Сама пациентка редко так улыбается, поскольку ей кажется, что у нее зубы «как у ребенка».

Рис. 3: Верхнечелюстная и нижнечелюстная зубные дуги (с ретрактором). У пациентки можно диагностировать аномалию прикуса I класса, а также врожденное отсутствие постоянного левого латерального резца верхней челюсти. На верхней челюсти постоянный левый клык сместился в положение латерального резца. Помимо этого, у пациентки недостаточная межокклюзионная высота.

Рис. 4: Верхнечелюстная зубная дуга с окклюзионной стороны (вид со стороны режущей кромки). Обратите внимание на равномерное распределение зазоров, практически полное отсутствие ротационных проблем и нормальную конфигурацию дуги до начала лечения.

Рис. 5: Нижнечелюстная зубная дуга с окклюзионной стороны (вид со стороны режущей кромки). Эта дуга также характеризуется равномерным распределением зазоров и нормальной формой, что позволяет минимизировать объем препарирования зубов.

Рис. 6: Готовое восковое моделирование, прогнозирующее создание нормальной формы зубов и окклюзионного соотношения между ними. Дубликат этой модели в дальнейшем выполнят из зуботехнического гипса, что позволит получить шаблон для выполнения временных реставраций.

Рис. 7: Здесь показаны зубы в максимальном бугорково-фиссурном контакте после препарирования. Обратите внимание на то, что моляры находятся в вертикальном контакте, а на поверхности зубов в ходе препарирования было подготовлено совсем небольшое пространство для будущей керамической конструкции. В результате лечения вертикальное окклюзионное расстояние останется неизменным.

Рис. 8: Для формирования интерпроксимального просвета в мягких тканях применили диодный лазер (Twilight: Biolase Technologies), чтобы керамист смог создать более естественные углы, закрывая зазоры между отпрепарированными поверхностями. Обработка тканей проводилась только в толще свободного десневого края, чтобы не нарушить биологическую ширину. Наша цель заключалась в том, чтобы имитировать межзубный сосочек, «зажав» десневые ткани между соседними поверхностями керамических реставраций.

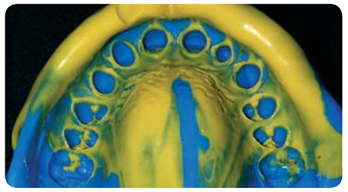

Рис. 9: Краевое препарирование выполнено с вестибулярной стороны десневого гребня, а также интерпроксимально таким образом, чтобы с лингвальной стороны не дойти до уровня гребня. Показан окончательный оттиск верхней челюсти, снятый без ретракции десны.

Рис. 10: Показана вся дуга целиком (с ретрактором) после фиксации временных реставраций, установленных при помощи наполненной адгезивной системы (OptiBond FL, Kerr Corporation). Обратите внимание на сохранение исходного вертикального окклюзионного расстояния в области моляров, на формирование правильной окклюзии и более естественную и эстетичную форму зубов.

Рис. 11: Улыбка пациентки после установки временных реставраций. Сравните с состоянием улыбки до начала лечения (рис. 2).

Рис. 12: Результаты первичного моделирования (до начала лечения) в вертикальной окклюзии.

Рис. 13: Лабораторные модели вместе с керамическими реставрациями в вертикальной окклюзии. Сравните с результатами первичного моделирования, полученными до лечения (рис. 12), чтобы увидеть изменения эстетики и функции.

Рис. 14: Результат препарирования фронтальной группы зубов после снятия временных реставраций. Обратите внимание на то, что за счет контура прорезывания, созданного временными реставрациями, сформировался «межзубный сосочек». Десневой край еще окончательно не сформирован, а текущее состояние зубодесневой борозды позволяет предположить, что зафиксировать реставрации при помощи адгезивной техники будет непросто.

Рис. 15: Вокруг каждой отпрепарированной области на 2 мин. наносится Expasyl (Kerr Corporation).

Рис. 16: Обратите внимание на то, что после смывания препарата Expasyl воздушно-водной струей десна отодвинулась. Более того, гемостатическое вещество в составе этого препарата позволяет высушить все жидкости внутри зубодесневой борозды и создать качественную среду для адгезивной фиксации керамических реставраций.

Рис. 17: Керамические реставрации фронтальной группы зубов спустя три дня после установки (вид с вестибулярной стороны). Хотя пациентка и выбрала «голливудский белый» оттенок, правильная анатомическая форма реставраций, полихроматизм при переходе от шейки к режущей кромке, а также транслюцентность режущей кромки позволили добиться яркого, но естественного вида зубов.

Рис. 18: Резцы нижней челюсти (вид с вестибулярной стороны). Обратите внимание на естественный вид мамелонов и эффект транслюсценции, заметный в 0,5 мм керамической реставрации у режущего края. Реставрация была выполнена с самым незначительным применением белых оттенков, злоупотребление которыми может привести к неестественному, непрозрачному виду реставрации.

Рис. 19: Зубная дуга (с ретрактором) три дня спустя после фиксации реставраций. Сравните с тем, как зубная дуга выглядела до лечения (рис. 3). Подумайте, как изменили внешний вид пациентки и всю ее жизнь всего два дня, проведенные в стоматологической клинике.

Рис. 20: Верхняя зубная дуга после завершения реставрации (вид с окклюзионной стороны). Обратите внимание на то, как реставрации премоляров огибают лингвопроксимальные внутренние углы, что позволяет избежать уступов и формирования неадекватного межпроксимального контура.

Рис. 23: Фотография пациентки спустя три дня после окончания лечения. Сравните со снимком, представленным на рис. 1, и спросите себя, стоило ли рискнуть и провести данное лечение по желанию пациента. Вы точно знаете, что бы ответила сама пациентка!

Рис. 21: Нижняя зубная дуга после завершения реставрации (вид с окклюзионной стороны). В препарировании премоляров под вестибулярные виниры была применена «манипуляция Лебда», которая позволяет удалить пораженные кариесом интерпроксимальные ткани, не обрабатывая при этом окклюзионную поверхность функциональных вертикальных контактных зон.

Рис. 22: Снимок улыбки пациентки три дня спустя после фиксации реставраций. Сравните с состоянием улыбки пациентки до лечения (рис. 2) и обратите внимание на радикальный морфогенез, который прошла эта пациентка от «детских зубов» до улыбки молодой женщины всего за два дня.

Demi™ Dual Pack

Отличное предложение и экономия для клиники

Последняя инновация от Demetron – **Demi™ LED Light Curing System —** теперь доступна в новой комплектации **dual-pack**. Это предложение выгодно для клиник, приобретающих две и более ламп, и позволяет сэкономить 20% по сравнению с закупкой ламп в стандартной комплектации.

Demi™ – это компактный и эргономичный светодиодный полимеризатор, в котором применяется уникальная технология импульсного изменения мощности (Pulsing Level Shifting – PLS-технология), благодаря которой в течение цикла полимеризации мощность светового потока меняется от 1,100 мВт/см² до 1,330 мВт/см² при длине волны от 450 до 470 нм. PLS обеспечивает постоянно высокую мощность и гарантирует полную полимеризацию универсального композита оттенка A3 и более светлых оттенков в течение 5 секунд без перегрева тканей пульпы и самой лампы.

Встроенный бесшумный вентилятор охлаждает лампу и обеспечивает продолжительную эксплуатацию прибора, а емкость литий-ионных батарей позволяет работать 3—4 дня без подзарядки.

Глубина полимеризации различных материалов при использовании лампы Demi™

Материал	Глубина полимеризации (мм)	Твердость по Роквэллу	
		Поверхность	Основание
Композит			
Premise™ эмаль A3	4,22	78,4	77,3
Tetric EvoCeram® A3	4,11	77,1	74,9
Z100™ A3	4,63	89,4	87,7
Grandio® A3	4,90	85,1	85,7
Esthet-X® C4	4,55	76,8	77,7
Цемент			
NX3 светового отверждения желтый	4,12	71,6	67,5

Торговые марки являются собственностью их владельцев

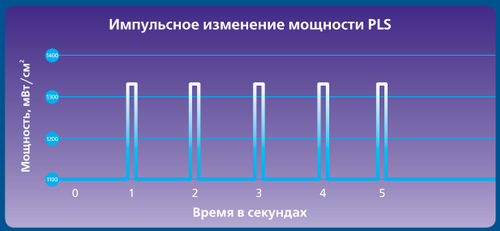

Новая комплектация Demi™ Dual Pack включает в себя:

- **2 пистолета**
- **2 аккумулятора**
- **2 защитных экрана**
- **2 турбосветовода 8 mm**
- **1 зарядное устройство**
- **1 трансформатор**

Применение профилактической продукции компании Kerr для профессиональной чистки зубов

Ева Грабовска, д. стом. н.,
частная практика, г. Варшава, Польша.

ПРЕДИСЛОВИЕ

Наслоение отложений на поверхности зубов связано с рядом факторов. Современный режим питания и стиль жизни (частое употребление чая и кофе, курение и прием в пищу мягких продуктов, не требующих тщательного пережевывания) вызывают изменение цвета внешней поверхности зубов. Гигиена полости рта многих пациентов находится на очень низком уровне. Ряд часто употребляемых антибактериальных препаратов, например, жидкостей для полоскания рта на основе хлоргексидина также может вызывать изменение цвета эмали. В результате на поверхности зубов образуется зубной налет, скапливаются остатки пищи, формируется зубной камень и другие типы отложений (рис. 1).

Несоблюдение гигиены ротовой полости приводит к огрубению поверхности зубов, что делает невозможным полное снятие и удаление зубных отложений при помощи домашних средств по уходу за ротовой полостью. В свою очередь, отсутствие качественной чистки поверхности зубов может привести к следующим последствиям:

- возникновение первичного кариеса;
- затруднение обнаружения имеющихся кариозных полостей;
- усложнение оценки микроподтекания существующих реставраций и ортопедических конструкций;
- снижение эффективности реставрационного стоматологического лечения вследствие кровотечения десневых тканей, формирования карманов и выделения экссудата;
- неправильный подбор оттенков реставраций и ортопедических конструкций;
- развитие заболеваний пародонта;
- неприятный запах изо рта и т. д.

Начинать реставрационное лечение без предварительной очистки ротовой полости непрофессионально. К тому же работать в чистой ротовой полости значительно комфортнее. Более того, остаточные зубные отложения служат источником патогенной микрофлоры, что, соответственно, подвергает и сам стоматологический кабинет повышенному риску бактериального заражения. В некоторых случаях эти патогены могут в значительной степени оказывать неблагоприятное воздействие на пациентов, страдающих системными заболеваниями.

Как правило, профессиональная чистка и полировка зубов сложностей не вызывают, но выполняться они должны тщательно, на этом этапе нельзя экономить время. Эти процедуры может выполнить сам стоматолог или профессиональный гигиенист. Они включают в себя:

- обработку скалером вручную и при помощи ультразвука;
- воздушно-абразивную обработку;
- чистку и полировку.

Не всем пациентам необходимы все из вышеперечисленных процедур. Нередко одной чистки в сочетании с полировкой оказывается достаточно (рис. 2). Однако следует помнить о том, что скалирование и воздушно-абразивная обработка делают поверхность зубной эмали шероховатой, что может способствовать формированию нового зубного налета. Поэтому после любой из этих процедур необходимо проводить полировку обработанной поверхности.

Рис. 1: Типичное расположение зубных отложений с лингвальной стороны зубов нижней челюсти.

Рис. 2: Зубные отложения, для снятия которых необходимо провести профессиональную чистку и полировку зубов.

ПРОДУКЦИЯ КОМПАНИИ KERR: Cleanic®, Pro-Cup®, Pro-Brush® и Pasteless Prophy

Компания Kerr предлагает целый ряд профессиональных паст для чистки и полировки, а также несколько типов резиновых полировочных чашечек (Pro-Cup®) и щеточек (Pro-Brush®), которые можно использовать на стоматологическом или профилактическом наконечнике. Среди паст компании Kerr наибольший интерес представляет профилактическая паста Cleanic®, которая выпускается с тремя вкусами («Классическая мята», «Зеленое яблоко без ментола» (рис. 3) и «Жевательная резинка»), со фторидом и без него, в нескольких типах упаковки (флакон, унидоза и тюбик).

В отличие от традиционных профессиональных зубных паст, в состав пасты Cleanic® в качестве абразивного агента вместо пемзы входит перлит (вулканическое стекло). Перлит, природное вулканическое стекло, интегрированное в состав пасты, состоит из плоских частиц (пластинок). Вначале они действуют как абразивные частицы и очищают поверхность зуба. Спустя несколько секунд под давлением перлитовые пластинки растрескиваются, а их края округляются (рис. 4, 5). В течение приблизительно 7 сек. применения чистящая паста превращается в полировочную. А следовательно, нет необходимости начинать чистку с удаления крупных отложений грубой пастой и переходить к другой пасте для полировки поверхности зуба. Быстрая метаморфоза частиц пасты Cleanic® уменьшает риск излишней абразивной обработки твердых тканей зуба (средний показатель абразивности RDA=27). Благодаря своему составу паста также способствует профилактике кариеса.

Как правило, профессиональные профилактические пасты используются на резиновых чашечках или щеточках, устанавливаемых на вращающийся наконечник. Наиболее удобными в применении являются резиновые чашечки, в пример можно привести не содержащие латекса чашечки Pro-Cup® компании Kerr. Форма чашечек обеспечивает равномерное поступление пасты в процессе чистки и полировки зубов. Эластичность чашечки позволяет прекрасно адаптироваться к форме зубов и добиваться обработки практически всех поверхностей. Наиболее труднодоступные места можно обрабатывать резиновой насадкой в форме пламени. Однако наиболее универсальным решением являются все же чашечки Pro-Cup® (рис. 6). На их внешней поверхности чешуйки собираются в спирали, а наиболее плотная часть располагается ближе к основанию. Такая форма в значительной мере уменьшает разбрызгивание пасты, которая смещается в направлении очищаемой поверхности. Благодаря этому уменьшается и риск перегрева твердых тканей, возникающий вследствие трения резины о поверхность зубов. Необходимо помнить, что вращение таких насадок производится в направлении по часовой стрелке. Чашечки Pro-Cup® выпускаются двух степеней жесткости (мягкие голубого цвета и жесткие синего цвета), а также двух размеров (стандартный и малый – для пациентов младшего возраста), благодаря этому облегчается выбор оптимального средства для чистки и полировки зубов в зависимости от клинической ситуации и предпочтений клинициста. На рис. 7 показаны зубы пациента, которые мы видели на рис. 2, после окончания процедуры чистки и полировки с применением пасты Cleanic® и чашечки Pro-Cup®.

Интересным решением представляется объединение профилактической пасты и чашечки в одном продукте. Чашечки Pasteless Prophy выпускаются трех форм («чашечка», «пламя», «острый кончик») и содержат одновременно абразивные вещества и фторид (содержание фторида натрия составляет 0,9%).

При работе Pasteless Prophy нет необходимости применять профилактические пасты. Этот продукт позволяет полностью избежать разбрызгивания пасты, что облегчает последующую чистку стоматологического инструментария и оборудования. Абразивные свойства Pasteless Prophy достаточно эффективны, что позволяет снимать локальные зубные отложения и производить местную полировку поверхности зубов. Эта насадка очень помогает в подготовке поверхности зуба к реставрационному лечению. После чистки отсутствует необходимость тщательного промывания полости рта. Более того, благодаря такому оригинальному решению совершенно устраняется риск того, что в полости зуба сохранятся остатки пасты, которые могут отрицательно сказаться на качестве реставрации. Между тем, поскольку фторид может оказать влияние на качество адгезии, рекомендуется увеличить время протравливания эмали, чтобы обеспечить оптимальную прочность бонда.

Несмотря на широкий выбор разнообразных резиновых насадок и полировочных щеток, затрудненной остается чистка контактных поверхностей, в особенности потому, что чаще всего именно этим зонам пациенты не уделяют должного внимания во время ежедневной чистки зубов. Именно поэтому кариес и заболевания пародонта начинаются именно в этих областях. С этих поверхностей также особенно сложно удалять зубные отложения, поскольку данные зоны являются труднодоступными и не все известные методики позволяют их обработать. В устройствах типа Eva (например, Profin компании W+H International), которые предлагают нам надежное, но дорогостоящее решение, вращательное движение заменено на поступательные колебания. Применение такого рода приборов в сочетании с особыми насадками и профилактическими пастами позволяет произвести тщательную чистку и полировку контактных поверхностей. Если такое оборудование вам недоступно, можно воспользоваться целлулоидными абразивными полосками. Компания Kerr предлагает на выбор финишные и полировочные полоски Finishing and Polishing Strips или прозрачные полоски Optistrip™, причем желательно отдавать предпочтение мелкому/ультрамелкому зернению – fine/extra-fine (рис. 8). Преимущество их применения заключается в том, что на полоске одновременно присутствуют два абразивных вещества разной зернистости. Их разделяет короткая полоса, вообще не содержащая абразива, что обеспечивает сохранение контакта с поверхностью зуба. Удобно также и то, что в наборе есть полоски разной ширины. А их абразивные свойства позволяют работать с большинством пациентов, не повреждая поверхность зубов при правильном применении.

ВЫВОДЫ

Профессиональная чистка и полировка зубов должна стать одной из наиболее часто проводимых стоматологических процедур. За многие годы в этой области появилось достаточно мало новинок и усовершенствований. Благодаря новой формуле профилактическая паста Cleanic® обладает уникальными свойствами, которые обеспечивает технология применения перлита – его частицы меняют свои выраженные абразивные свойства на полирующие прямо в процессе обработки зубов. Быстрота перехода частиц в новое качество предотвращает излишнюю абразивную обработку. Иногда может происходить разбрызгивание пасты, которое можно сократить благодаря использованию чашечек Pro-Cup® и снижению скорости работы (макс. 3000 об./мин.) или вообще устранить, применяя насадки Pasteless Prophy.

Рис. 3: Применение пасты Cleanic® (со вкусом зеленого яблока без ментола) на щетке Pro-Brush®.



Рис. 4: Частица перлита до работы.

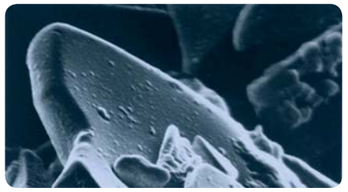

Рис. 5: Частица перлита спустя около 15 сек.

Рис. 6: Чистка и полировка зубов с применением чашечки Pro-Cup® и пасты Cleanic® с классическим мятным вкусом.

Рис. 7: Зубы по окончании чистки и полировки (Cleanic®+Pro-Cup®).

Рис. 8: Чистка и полировка контактных поверхностей при помощи полоски fine/extra-fine.

Cleanic® – универсальная профилактическая паста

Cleanic® – это единственная в своем роде паста, совмещающая в себе способность эффективной чистки и полировки за одну обработку. Благодаря поведению частиц перлита (вулканическое стекло), которые содержатся в пасте, Cleanic® уже в первые секунды применения обеспечивает эффективную чистку, которая переходит в бережную и высоко-результативную полировку.

Перлит-технология делает Cleanic уникальным продуктом, отвечающим важнейшим требованиям, предъявляемым к современной пасте: высокая чистящая способность, оптимальная полировка и минимальная абразия.

www.kerrdental.ru

Мастер-класс «Современные решения для эстетической реставрации от компании Kerr»

Теоретическая часть

- Эстетика в реставрации
- Изоляция рабочего поля (работа с современной системой коффердама)
- Правила определения цвета зубов
- Характеристики цвета зубов (тон, прозрачность, яркость)
- Флюоресценция
- Методики препарирования
- Матричные системы для фронтальной и боковой группы зубов
- Выбор адгезивных систем в различных клинических ситуациях
- Выбор композиционных материалов в различных клинических ситуациях
- Характеристики современных нанокомпозитов (Premise™, Herculite® XRV Ultra™)
- Инструменты для моделирования реставраций
- Алгоритм окончательной обработки реставрации

Практическая часть

- Работа с современной системой коффердама (OptiDam™) – мастер-класс на фантоме
- Восстановление переднего зуба с применением методики «силиконового ключа»
- Работа с композиционными красками Kolor + Plus® при восстановлении фронтальной группы зубов
- Работа с матричными системами
- Восстановление премоляра и моляра (II класс по Блэку)
- Окончательная обработка реставрации

Мастер-классы проводятся в Москве, Санкт-Петербурге и Екатеринбурге.

Преподаватели – врачи-консультанты компании Kerr.

Телефоны для записи:

Москва	+7 (499) 973-20-47, +7 (499) 973-17-12
Санкт-Петербург	+7 (962) 700-07-10
Екатеринбург	+7 (909) 004-38-83

Занятия бесплатные. По окончании выдается сертификат участника.

Практический семинар (совместно с компанией «Т. Дент») по работе с наногибридным композитным материалом Premise™ Indirect

I. Работа с материалом Premise™ Indirect (вводный курс)

1. Презентация материала Premise™ Indirect.
2. Этапы работы.
3. Практическое изготовление винира.
4. Практическое изготовление накладки.

Продолжительность семинара 8 часов.

II. Применение армирующей ленты Construct

1. Свойства и область применения ленты Construct.
2. Этапы работы.
3. Армирование мостовидного протеза.
4. Изготовление шинирующих элементов из материала Premise™ Indirect с использованием ленты Construct.

Продолжительность семинара 4 часа.

III. Эстетические возможности материала Premise™ Indirect

1. Свойства Premise™ Indirect.
2. Работа с красителями Kolor + Plus®.
3. Разбор клинических случаев.
4. Создание эстетической реставрации на фронтальном участке винирами из материала Premise™ Indirect.

Продолжительность семинара 8 часов.

IV. Использование материала Premise™ Indirect в работах на имплантатах

1. Свойства материала Premise™ Indirect.
2. Виды работ на имплантатах с использованием материалов Premise™ Indirect.
3. Разбор клинических случаев.
4. Изготовление коронки, интегрированной на имплантате Bicon из материала Premise™ Indirect (включает стоимость модели с аналогом и абатментом Bicon).

Продолжительность семинара 8 часов.

V. Применение материала Premise™ Indirect для облицовки телескопических конструкций

1. Телескопические конструкции, показания, виды конструкций, виды фиксации.
2. Этапы изготовления телескопических работ.
3. Облицовка вторичных частей телескопических коронок материалом Premise™ Indirect.

Продолжительность семинара 8 часов.

Преподаватель – зубной техник, директор лаборатории ООО «Техник-Дент» Богданов Алексей Викторович (моб. +7 (909) 906-41-79).

Телефон для записи: +7 (495) 745-22-70.